www.dermatology2025.gr

Οργάνωση

ΕΛΛΗΝΙΚΗ ΔΕΡΜΑΤΟΛΟΓΙΚΗ ΚΑΙ ΑΦΡΟΔΙΣΙΟΛΟΓΙΚΗ ΕΤΑΙΡΕΙΑ

HELLENIC SOCIETY OF DERMATOLOGY AND VENEREOLOGY

2ο Πανελλήνιο Συνέδριο Δερματολογίας & Αφροδισιολογίας

Φλεγμονώδεις Δερματοπάθειες

Ξενοδοχείο Makedonia Palace

24-27 ΑΠΡ. 2025

Θεσσαλονίκη

ΒΙΒΛΙΟ ΠΕΡΙΛΗΨΕΩΝ

Ξενοδοχείο Makedonia Palace
24-27 ΑΠΡ. 2025
Θεσσαλονίκη

ΠΕΡΙΛΗΨΕΙΣ ΕΛΕΥΘΕΡΩΝ ΑΝΑΚΟΙΝΩΣΩΝ

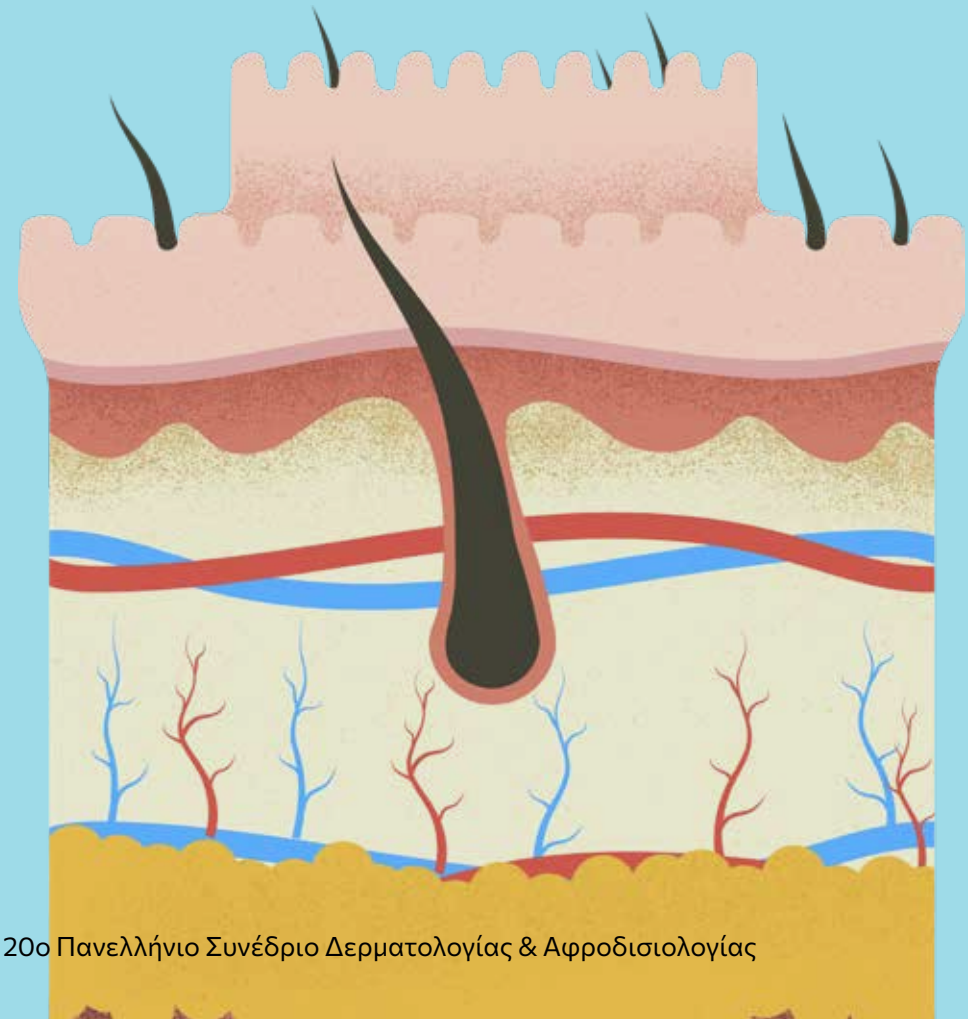

ΕΑ01

Βιβλιογραφική Ανασκόπηση της Βιολογίας των Βλαστικών Κυττάρων του Δέρματος και Θεραπευτικές Προοπτικές

Ιάσονας Δερμιτζάκης[1], Δέσποινα Δημητρία Καμπίτση[1], Μαρία Ελένη Μάνθου[1], Πασχάλης Ευαγγελίδης[1], Σουλτάνα Μεδίτσκου[1], Πασχάλης Θεοτόκης[1], Ευστράτιος Βακιρλής[2]
[1]Εργαστήριο Ιστολογίας και Εμβρυολογίας, Τμήμα Ιατρικής, Σχολή Επιστημών Υγείας, Αριστοτέλειο Πανεπιστήμιο Θεσσαλονίκης, Θεσσαλονίκη, [2] Α' Κλινική Δερματικών και Αφροδισίων Νόσων, Τμήμα Ιατρικής, Σχολή Επιστημών Υγείας, Αριστοτέλειο Πανεπιστήμιο Θεσσαλονίκης, Νοσοκομείο Αφροδισίων και Δερματικών Νόσων Θεσσαλονίκης, Θεσσαλονίκη

Εισαγωγή/Σκοπός: Η παρούσα βιβλιογραφική ανασκόπηση επικεντρώνεται στη μελέτη των βλαστικών κυττάρων της επιδερμίδας, με στόχο την κατανόηση της φυσιολογίας τους, των μηχανισμών μοριακής ρύθμισής τους, καθώς και των θεραπευτικών προοπτικών που αναδύονται από τη διερεύνησή τους.

Υλικό & Μέθοδος: Πραγματοποιήθηκε αναζήτηση σε βάσεις δεδομένων (PubMed, Scopus) χρησιμοποιώντας λέξεις-κλειδιά, όπως βλαστικά κύτταρα, επιδερμίδα, τριχοθυλάκιο, σμηγματογόνοι αδένες, ιδρωτοποιοί αδένες και μοριακοί μηχανισμοί. Αφού συλλέχθηκαν τα αποτελέσματα της αναζήτησης, ακολούθησε η διαλογή των πρωτογενών μελετών.

Αποτελέσματα: Τα βλαστικά κύτταρα της επιδερμίδας εδράζονται σε συγκεκριμένες θέσεις που καλούνται θώκοι (niche). Διακρίνονται σε εκείνα της μεσοθυλακικής επιδερμίδας, των τριχοθυλακίων, της θυλακικής χοάνης, του ισθμού, καθώς και των σμηγματογόνων και ιδρωτοποιών αδένων. Οι επιμέρους κυτταρικοί πληθυσμοί κάθε θώκου χαρακτηρίζονται από την έκφραση συγκεκριμένων μοριακών δεικτών. Παρομοίως, η αυτοανανέωση και η διαφοροποίηση των βλαστικών κυττάρων της επιδερμίδας είναι αυστηρά ρυθμιζόμενη από σηματοδοτικά μόρια. Η διαταραχή της ισορροπίας μεταξύ αυτοανανέωσης και διαφοροποίησης μπορεί να οδηγήσει σε δυσλειτουργία της διαδικασίας επούλωσης ελκών, τραυμάτων ή εγκαυμάτων, καθώς και στην εκδήλωση δερματικών νοσημάτων, όπως η πομφολυγώδης επιδερμόλυση.

Συμπεράσματα: Η ομοιόσταση της επιδερμίδας επιτυγχάνεται μέσω της μοριακής ρύθμισης των βλαστικών κυττάρων, τα οποία εντοπίζονται σε καθορισμένους θώκους. Η διαταραχή των μοριακών μηχανισμών που ελέγχουν τη λειτουργία των βλαστικών κυττάρων της επιδερμίδας μπορεί να πυροδοτήσει την ανάπτυξη παθολογικών καταστάσεων. Συνεπώς, η βαθύτερη κατανόηση της βιολογίας αυτών των κυτταρικών πληθυσμών ενδέχεται να συμβάλει στην ανάπτυξη σύγχρονων θεραπευτικών προσεγγίσεων.



ΕΑ02	**Διερεύνηση Προγνωστικών Παραγόντων Για Την Επούλωση Και Την Υποτροπή Των Φλεβικών Ελκών: Δεδομένα 15ετίας Από Τη Μονάδα Ημερήσιας Νοσηλείας Των Ελκών Στο Νοσοκομείο «Α. Συγγρός»**

Θέμις Σγόντζου[1], Ευτυχία Ζουριδάκη[2], Βασιλική Μπενέτου[3], Βασιλική-Αναστασία Σύψα[3], Αλέξανδρος Στρατηγός[1]

[1]Α' Κλινική Δερματικών και Αφροδισίων Νόσων Ιατρικής Σχολής ΕΚΠΑ, Νοσ. «Α. Συγγρός», Αθήνα, [2]Κρατική Κλινική Δερματικών και Αφροδισίων Νόσων Ε.Σ.Υ, Νοσ. «Α. Συγγρός», Αθήνα, [3]Εργαστήριο Υγιεινής, Επιδημιολογίας και Ιατρικής Στατιστικής, Ιατρική Σχολή, ΕΚΠΑ , Αθήνα

Εισαγωγή/Σκοπός: Τα φλεβικά έλκη αποτελούν συχνή επιπλοκή της χρόνιας φλεβικής ανεπάρκειας (ΧΦΑ). Τα «αμιγώς» φλεβικά έλκη εμφανίζονται όταν η ΧΦΑ είναι η μοναδική αιτία. Αυτή η μελέτη στοχεύει στην εξερεύνηση προγνωστικών παραγόντων σε ασθενείς με «αμιγώς» φλεβικά έλκη, αναλύοντας δημογραφικά δεδομένα, ιατρικό ιστορικό και την κλινική πορεία που σχετίζονται με την επούλωση και την επανεμφάνιση αυτών των ελκών.

Υλικό & Μέθοδος: Η μελέτη αυτή είναι μια αναδρομική ανάλυση κοόρτης για την περίοδο 2005-2014 και σε σχέση με την επούλωση και την υποτροπή από το 2005 έως και το 2019. Χρησιμοποιήθηκαν μονοπαραγοντικά και πολυπαραγοντικά μοντέλα αναλογικών κινδύνων του Cox για τον ρυθμό επούλωσης και υποτροπής των φλεβικών ελκών.

Αποτελέσματα: Η παρουσία εν τω βάθει φλεβικής ανεπάρκειας ήταν στατιστικά σημαντική και συσχετίστηκε με 43% χαμηλότερη πιθανότητα επούλωσης, ενώ η αλλεργική δερματίτιδα σε ποσοστό 53%. Η πλήρης συμμόρφωση στη συμπιεστική περίδεση, αύξησε σημαντικά την πιθανότητα επούλωσης κατά 1,7 φορές. Η τοξικομανία και το ιστορικό θρομβώσεως μείωσαν την πιθανότητα επούλωσης έλκους μόνο στην μονοπαραγοντική ανάλυση. Η λοίμωξη καθυστέρησε σημαντικά την επούλωση, ενώ η πολυήμερη νοσηλεία αποκάλυψε στατιστικά σημαντική πιθανότητα 42% χαμηλότερου ποσοστού επούλωσης.
Οι παχύσαρκοι ασθενείς κατηγορίας Ι εμφάνισαν 2,2 φορές μεγαλύτερη πιθανότητα υποτροπής. Επίσης, οι ασθενείς με επούλωση που καθυστέρησε πέραν των έξι μηνών είχαν τετραπλάσια πιθανότητα υποτροπής σε σημαντικό βαθμό και τα άτομα που χρειάστηκαν πολυήμερη νοσηλεία εμφάνισαν σχεδόν 1,7 φορές αυξημένη πιθανότητα επανεμφάνισης ελκών.

Συμπεράσματα: Στην παρούσα μελέτη αναδείχθηκαν στατιστικά σημαντικοί προγνωστικοί παράγοντες ως προς την επούλωση, όπως η φλεβική ανεπάρκεια του εντω βάθει δικτύου, η αλλεργική δερματίτιδα, η πλήρης συμμόρφωση στη διαβαθμισμένη συμπιεστική περίδεση, η λοίμωξη του έλκους και η πολυήμερη νοσηλεία. Παράλληλα, κατά την ανάλυση της υποτροπής, οι παράγοντες που διαφάνηκε να την επηρεάζουν αφορούσαν την παχυσαρκία, την παρατεταμένη προηγούμενη επούλωση πέραν των έξι μηνών καθώς και την πολυήμερη νοσηλεία. Τα παραπάνω δεδομένα συμφωνούν με ευρήματα της σύγχρονης βιβλιογραφίας.

ΕΑ03	**Μέρκελ Καρκίνωμα – Πάντα Επιθετικός Όγκος;** Αδασά-Σούλα Μαγρίζου[1], Μαρίνα Παπαγεωργίου[1], Φλωρεντία-Σύλβια Δελλή[1], Μαρία Σμαραγδή[1], Χριστίνα Νικολαϊδου[2] *[1]Δερματολογικό Τμήμα ΕΣΥ, Νοσοκομείο Αφροδισίων και Δερματικών Νόσων Θεσσαλονίκης – Γ.Ν.Θ.Ιπποκράτειο, Θεσσαλονίκη, [2]Παθολογοανατομικό Εργαστήριο, Νοσοκομείο Αφροδισίων Και Δερματικών Νόσων Θεσσαλονίκης, Θεσσαλονίκη*

Εισαγωγή: Το καρκίνωμα Μέρκελ αποτελεί σπάνια και επιθετική δερματική νευροενδοκρινική κακοήθεια με κίνδυνο τοπικής υποτροπής, διασποράς στους περιοχικούς λεμφαδένες, καθώς και σε απομακρυσμένα όργανα. Η μέση ηλικία εμφάνισης είναι τα 76 έτη με υπεροχή των ανδρών.

Υλικό και Μέθοδος: Παρουσιάζουμε άνδρα ανοσοεπαρκή 53 ετών, που αναφέρει την παρουσία ανώδυνου, υπόσκληρου οζιδίου, στο χρώμα του δέρματος, 9mmx5mmx8mm στην εγγύς φάλλαγα του δεξιού, μικρού δακτύλου της άκρας χειρός από μηνός. Η αρχική κλινική διάγνωση είναι επιδερμοειδής κύστη. Μετά από 10 μήνες, παρά το σταθερό μέγεθος, εξαιτίας της ιδίας επιθυμίας του ασθενούς, αποφασίστηκε χειρουργική αφαίρεση.

Αποτελέσματα: Η ιστοπαθολογική εξέταση ανέδειξε αρχόμενο χαμηλής διαφοροποίησης νευροενδοκρινικό καρκίνωμα με διήθηση του χορίου και υποδορίου ιστού, με μορφολογική και ανοσοϊστοχημική εικόνα συμβατή με καρκίνωμα Μέρκελ. Δεν ανευρέθηκαν μεταστάσεις ή διήθηση του φρουρού λεμφαδένα, συνεπώς ταξινομήθηκε ως σταδίου I. Διενεργήθηκε ευρεία εκτομή με όρια τα 2εκ και επικουρική ακτινοθεραπεία. Ο ασθενής τέθηκε σε στενό follow-up.

Συμπεράσματα: Τα κλινικά χαρακτηριστικά του Μέρκελ καρκινώματος συνοψίζονται στο ακρωνύμιο AEIOU: asymptomatic (ασυμπωματικό), expanding rapidly (ταχείας αύξησης), immunosuppression (ανοσοκαταστολή), older than age 50 (ηλικίας άνω των 50 ετών), UV (έκθεση στην ηλιακή ακτινοβολία). Οι συχνότερες εντοπίσεις είναι στην κεφαλή και τράχηλο, στα άνω και κάτω άκρα και στον κορμό, ενώ σπάνια στα δάκτυλα και άκρες χείρες. Στην περίπτωσή μας, κανένα από τα κλινικά χαρακτηριστικά δεν εγείρει την κλινική υποψία, καθώς η εντόπιση, η ηλικία του ασθενούς, η σταθερότητα της βλάβης και η έλλειψη παραγόντων κινδύνου απουσιάζουν και συνηγορούν προς κάποιο καλοήθη όγκο. Το παράδειγμα του ασθενούς μας αποδεικνύει πώς παρά τη γνωστή επιθετική φύση του Μέρκελ καρκινώματος, μπορεί να υπάρχουν άτυπες περιπτώσεις σε ανοσοεπαρκείς ασθενείς, με αργή και αθόρυβη πορεία. Η επιθυμία του ασθενή να αφαιρεθεί ήταν καθοριστική στην έγκαιρη διάγνωση και θεραπεία.



ΕΑ04	**Οζώδες Μελάνωμα στην Περιπρωκτική Χώρα** Αδασά-Σούλα Μαγρίζου[1], Φλωρεντία-Σύλβια Δελλή[1], Μαρίνα Παπαγεωργίου[1], Νίνα Ευτυχίδου[2], Ιτσλάλ Γκερδεμελή[2], Αιμίλιος Λάλλας[2], Χριστίνα Νικολαΐδου[3] *[1]Δερματολογικό Τμήμα ΕΣΥ, Νοσοκομείο Αφροδισίων και Δερματικών Νόσων Θεσσαλονίκης – Γ.Ν.Θ. Ιπποκράτειο, Θεσσαλονίκη, [2]Α' Πανεπιστημιακή Κλινική Νοσοκομείου Αφροδισίων και Δερματικών Νόσων Θεσσαλονίκης – Γ.Ν.Θ. Ιπποκράτειο, Θεσσαλονίκη, [3]Παθολογοανατομικό Εργαστήριο, Νοσοκομείο Αφροδισίων Και Δερματικών Νόσων Θεσσαλονίκης, Θεσσαλονίκη*

Εισαγωγή: Οι όγκοι της περιπρωκτικής περιοχής είναι 5 φορές λιγότεροι, σε σύγκριση με τον πρωκτό. Ως περιπρωκτική ορίζεται η χώρα πέριξ του πρωκτού σε ακτίνα 5 εκατοστών, όπου οι συνήθεις διαγνωσμένοι όγκοι είναι το ακανθοκυτταρικό καρκίνωμα, το γιγαντιαίο κονδύλωμα (όγκος Buschke-Löwenstein), η νόσος Bowen και η νόσος Paget, ενώ το μελάνωμα αντιπροσωπεύει το 1-3% των κακοηθειών της περιοχής και το 1% των μελανωμάτων συνολικά. Το περιπρωκτικό μελάνωμα διαγιγνώσκεται στην 6η -7η δεκαετία της ζωής με υπεροχή των γυναικών, λόγω συμπτωματολογίας (π.χ. αιμορραγία, κνησμός) και ψηλάφηση μάζας, ενώ η εντόπιση από μόνη της καθυστερεί τη διάγνωση.

Υλικό και μέθοδος: Γυναίκα 77 ετών προσήλθε στο Ογκολογικό Τμήμα με κνησμώδη, ψηλαφητή, οζώδης βλάβη, με σταδιακή αύξηση, στη μεσογλουτιαία πτυχή. Κατά την κλινική εξέταση διαπιστώθηκε πολυχρωματική βλάβη με ένα επίπεδο μέρος χρειάς σκούρας καφεοειδούς και μαύρης, και ένα οζώδες στοιχείο, στα 7 εκατοστά πέριξ του πρωκτού. Το ευμεγέθες, ροδέρυθρο οζίδιο βρίσκεται σαν επέκταση της επίπεδης βλάβης, στην 4η-6η ώρα. Η δερματοσκόπηση επιβεβαίωσε την παρουσία άτυπου δικτύου, περιοχών ανομοιόμορφης υπερμελάγχρωσης, καθώς και πολύμορφων, άτυπων αγγείων και περιοχών ίνωσης.

Αποτελέσματα: Η άμεση αφαίρεσή της, ακολουθήθηκε από τη σταδιοποίηση (υπερηχογράφημα των λαγονίων και βουβωνικών λεμφαδώνων άμφω, αξονικές θώρακος και άνω-κάτω κοιλίας, μαγνητική της περιοχής του περινέου και του εγκεφάλου). Ο περαιτέρω έλεγχος για μετάλλαξη BRAF ήταν θετικός. Αποφασίστηκε η διενέργεια της περαιτέρω ευρείας εκτομής, χωρίς βιοψία φρουρού λεμφαδένα, λόγω της ειδικής εντοπίσεως, καθώς και η επικουρική ανοσοθεραπεία με nivolumab.

Συμπεράσματα: Παρότι σπάνιο, είναι πιθανή η ύπαρξη μελανώματος στην περιπρωκτική χώρα. Η διάγνωση γίνεται όταν πλέον είναι οζώδες και διηθητικό, χαρακτηριστικά που φέρουν δυσμενή πρόγνωση. Η ευαισθητοποίηση των Γυναικολόγων και των Γαστρεντερολόγων, αλλά και των Δερματολόγων, για την προσεκτική κλινική εξέταση αυτής της περιοχής θα μπορούσε να οδηγήσει στην έγκαιρη θεραπευτική αντιμετώπισή του.

ΕΑ05	**Malassezia furfur: Ο α-συνήθης ύποπτος**

Παναγιώτα Τάγγα, Μάρκος Παπακωνσταντής
Ιδιωτικό Ιατρείο, Αθήνα

Εισαγωγή: Η Malassezia furfur είναι μέλος ενός μονοφυλετικού γένους συμβιωτικών ζυμομυκήτων που αποτελούν κύριο συστατικό του μικροβιώματος του δέρματος. Τα είδη Malassezia έχουν εμπλακεί σε αρκετές κοινές δερματολογικές παθήσεις, συμπεριλαμβανομένης της σμηγματορροϊκής δερματίτιδας, της ποικιλόχρους πιτυρίασης και της θυλακίτιδας από Malassezia,ενώ πρόσφατα στοιχεία υποδεικνύουν ότι μπορεί να συμμετέχει και στην ατοπική δερματίτιδα, καθώς και στην ψωρίαση. Ο ακριβής παθογενετικός ρόλος τους παραμένει υπό διερεύνηση.Σε ανοσοκατεσταλμένους ασθενείς μπορούν να δράσουν ως ευκαιριακά παθογόνα, προκαλώντας σοβαρές δερματικές και συστηματικές λοιμώξεις.Παρουσιάζουμε ασθενή με μονήρη εκδήλωση που δεν έχει αναφερθεί στη διαθέσιμη βιβλιογραφία και που αποτέλεσε διαγνωστική πρόκληση και έκπληξη.

Υλικό & Μέθοδος: Άνδρας ασθενής 25 ετών προσήλθε με μονήρη, ερυθηματολεπιδώδη, διηθημένη πλάκα στο άνω τριτημόριο της ράχης από 6μήνου, με συνοδό ήπιο κνησμό, χωρίς άλλες εκδηλώσεις από δέρμα ούτε βλενογόννους.Το λοιπό ατομικό αναμνηστικό ήταν ελεύθερο, ενώ ανέφερε από το οικογενειακό ιστορικό ψωρίαση κατά πλάκας. Διενεργήθη βιοψία με κύριες διαφορικές διαγνώσεις σπογγοειδή μυκητίαση, ψωρίαση κατά πλάκας, νόσο Bowen, δερματομυκητίαση, βασικοκυτταρικό και ακανθοκυτταρικό καρκίνωμα και ελήφθη καλλιέργεια δέρματος.

Αποτελέσματα: Ιστολογικά, η επιδερμίδα εμφάνισε ήπια ακάνθωση, ψωριασιόμορφου εν μέρει τύπου και ήπια συμπαγή ορθοκεράτωση, με λίγες εστίες παρακεράτωσης.Σε ιστοχημική χρώση PAS στην επιφάνεια της κερατίνης στοιβάδας ανευρέθησαν λίγοι σπόροι μυκήτων.Ο ασθενής,εν αναμονεί του αποτελέσματος της καλλιέργειας,ετέθη σε αγωγή με σαμπουάν κετοκοναζόλης και τοπικά σε τερμπιναφίνη δις ημερησίως για 15 μέρες,χωρίς ανταπόκριση,οπότε και παρελήφθη το αποτέλεσμα της καλλιέργειας. Το τελευταίο ήταν θετικό για Malassezia furfur,ενώ το αντιμυκητόγραμμα ανέδειξε ανθεκτικότητα σε τερμπιναφίνη. Ως εκ τούτου, έγινε τροποποίηση αγωγής σε τοπική μικοναζόλη, στην οποία υπήρχε ευαισθησία, δις ημερησίως και κατά τον επανέλεγχο, σε 15 μέρες, ο ασθενής παρουσίασε μεγάλη βελτίωση με την πλάκα να είναι σε αποδρομή.

Συμπεράσματα: Αν και συνήθως οι δερματικές παθήσεις που συνδέονται με τη Malassezia furfur παρουσιάζουν χαρακτηριστικές εκδηλώσεις, στο δικό μας ασθενή εμφανίσθηκε με αυτή την ιδιαίτερη μορφή. Μια τέτοια κλινική εικόνα αποτελεί πρόκληση ακόμα και για τον έμπειρο δερματολόγο.



ΕΑ06	**Σύνδρομο Sjogren με άτυπη κλινική εικόνα: Παρουσίαση περιστατικών και ανασκόπηση της βιβλιογραφίας**

Ευθυμία Σουρά[1], Μαρία Γεροχρήστου[2], Θεοδώρα Δούβαλη[2], Παναγιώτης Κοτίτσας[1], Βασιλική Χασάπη[2], Αλέξανδρος Στρατηγός[1]
[1]1η Πανεπιστημιακή Κλινική Δερματολογίας-Αφροδισιολογίας Νοσοκομείου «Ανδρέας Συγγρός», Αθήνα,
[2]Κρατική κλινική Δερματολογίας-Αφροδισιολογίας Νοσοκομείου «Ανδρέας Συγγρός», Αθήνα

Εισαγωγή: Το σύνδρομο Sjogren αποτελεί μια χρόνια αυτοάνοση πάθηση η οποία στοχεύει κυρίως τους εξωκρινείς αδένες και χαρακτηρίζεται από την εμφάνιση ξηροφθαλμίας, ξηροστομίας και ξήρωσης δέρματος. Οι δερματικές εκδηλώσεις του συνδρόμου είναι ποικίλες ενώ συχνά η βιοψία δέρματος είναι μη διαγνωστική. Παρακάτω παρουσιάζονται 2 περιστατικά με άτυπες κλινικές εικόνες για τη νόσο και η προσέγγιση τους.

Υλικά και Μέθοδοι: Ασθενής 1: Η ασθενής προσήλθε με κεντροπροσωπικό ερύθημα και ανοσολογικό έλεγχο με θετικό τίτλο ANA (1:160, λεπτός στικτός) για διερεύνηση πιθανού λύκου. Το ατομικό ιατρικό ιστορικό ήταν ελεύθερο. Η ασθενής ανέφερε ξηροφθαλμία χωρίς άλλη συνοδή συμπτωματολογία. Χορηγήθηκε εργαστηριακός έλεγχος καθώς και βιοψία δέρματος. Ταυτόχρονα διενεργήθηκε έλεγχος με τεστ Schirmer. Από τον έλεγχο αυτό προέκυψαν τα εξής: βιοψία υπερ λύκου, ANA ασθενώς θετικά (1:320, κυτταροπλασματικός φθορισμός), θετικά anti-Ro, Schirmer test θετικό, υπεργαμμασφαιριναιμία. Βάσει αυτών τέθηκε η διάγνωση συνδρόμου Sjogren και δόθηκε περαιτέρω έλεγχος (βιοψία χείλους, β2 μικροσφαιρίνες) για τον αποκλεισμό αιματολογικού νοσήματος.
Ασθενής 2: Η ασθενής προσήλθε με διηθημένο οζίδιο στη μετωπιαία χώρα για το οποίο είχε λάβει τοπική αγωγή με κορτικοστεροειδή χωρίς επιτυχία. Το ατομικό ιατρικό ιστορικό ήταν ελεύθερο. Ελήφθη χειρουργική βιοψία από τη βλάβη με αποτέλεσμα υπέρ λύκου. Στα πλαίσια αυτά διενεργήθηκε πλήρης εργαστηριακός έλεγχος. Η ασθενής ανέφερε ξηροφθαλμία και ξηροστομία. Από τον εργαστηριακό έλεγχο προέκυψαν θετικά ANA (1:320, κυτταροπλασματικός φθορισμός), θετικά anti-Ro, Schirmer test θετικό, βιοψία χείλους: σκληροδερματικού τύπου αλλοιώσεις στο βλεννογόνο, μη διαγνωστικές για Sjogren). Βάσει κριτηρίων τέθηκε η διάγνωση συνδρόμου Sjogren και διενεργήθηκε CT θώρακος η οποία ανέδειξε εικόνα θαμβής υάλου στα πλαίσια διάμεσης πνευμονικής ίνωσης.

Συμπεράσματα: Τα περιστατικά που παρουσιάστηκαν αναδεικνύουν την κλινική ετερογένεια του συνδρόμου Sjögren. Η συνδυαστική αξιολόγηση κλινικών, ανοσολογικών και ιστολογικών ευρημάτων είναι απαραίτητη για την έγκαιρη και ακριβή διάγνωση. Επιπλέον, η συστηματική προσέγγιση των ασθενών, όπως η διενέργεια απεικονιστικών και αιματολογικών ελέγχων, μπορεί να αποκαλύψει συνυπάρχουσες επιπλοκές, όπως η διάμεση πνευμονική ίνωση.

ΕΑ07

Ερυθρά Ιόνθιος Πιτυρίαση (PRP): Νέοι θεραπευτικοί ορίζοντες

Παναγιώτα Τάγγα, Μαρία-Αγγελική Γκίνη, Μάρκος Παπακωνσταντής
Ιδιωτικό Ιατρείο, Αθήνα

Εισαγωγή: Η ερυθρά ιόνθιος πιτυρίαση(PRP) είναι μία σπάνια ερυθρολεπιδώδης νόσος, αγνώστου αιτιολογίας, που επηρεάζει άνδρες,γυναίκες και παιδιά και μπορεί να εξελιχθεί σε ερυθροδερμία με έντονη υπερκεράτωση παλαμών-πελμάτων.Κλινικά χαρακτηρίζεται από περιθυλακική υπερκεράτωση και πορτοκαλέρυθρες ερυθηματολεπιδώδεις πλάκες ανάμεσα σε νησίδες υγιούς δέρματος.Η νόσος χωρίζεται σε έξι τύπους συμπεριλαμβανομένων οικογενών και επίκτητων μορφών.Στη διαχείριση των ανθεκτικών περιπτώσεων PRP στις συμβατικές συστηματικές θεραπείες,η εισαγωγή βιολογικών φαρμάκων αντιπροσωπεύει μια αποτελεσματική θεραπεία δεύτερης γραμμής και επίσης μια πολλά υποσχόμενη θεραπεία πρώτης γραμμής.Ωστόσο, απουσία πολυκεντρικών τυχαιοποιημένων κλινικών δοκιμών, δεδομένης της σπανιότητας του νοσήματος, η χρήση τους είναι off label. Βιολογικοί παράγοντες που έχουν επιτυχώς χορηγηθεί περιλαμβάνουν φάρμακα κατά του TNF-άλφα και πρόσφατα αναστολείς της ιντερλευκίνης IL-23 και IL-17.Μέχρι σήμερα, αυτά τα φάρμακα χρησιμοποιούνται στη θεραπεία της ψωρίασης που μοιράζεται κλινικές και ιστοπαθολογικές ομοιότητες με την PRP. Παρουσιάζουμε εξαιρετικά ενδιαφέρον περιστατικό, το πρώτο στην Ελλάδα, με εντυπωσιακή ανταπόκριση σε αναστολέα IL-23, μετά από αποτυχία πολλών αγωγών.

Υλικό&Μέθοδος: Γυναίκα ασθενής 40 ετών προσήλθε με εκτεταμένες δερματικές βλάβες PRP, ιστολογικώς επιβεβαιωθείσας από 13 ετών, σε κορμό, άκρα, τριχωτό και πέλματα.Η ασθενής, στο παρελθόν, είχε υποβληθεί σε φωτοθεραπεία και είχε λάβει συστηματικά ισοτρετινοΐνη, ετρετινάτη, ασιτρετίνη και ινφλιξιμάμπη χωρίς βελτίωση.

Αποτελέσματα: Μετά την ολοκλήρωση του απαραίτητου εργαστηριακού και απεικονιστικού ελέγχου, ετέθη σε αγωγή με αναστολέα IL23, καθώς και τοπικά σκευάσματα ουρίας.Κατά την επανεξέταση,δύο μήνες μετά, εμφάνισε θεαματική βελτίωση.

Συμπεράσματα: Η διαχείριση και θεραπεία της PRP αποτελεί πρόκληση.Το νόσημα έχει σοβαρό ψυχοκοινωνικό αντίκτυπο, επηρεάζοντας σημαντικά την ποιότητα ζωής των ασθενών.

Οι παραδοσιακές θεραπευτικές μέθοδοι έχουν περιορισμένη αποτελεσματικότητα και συχνές ανεπιθύμητες ενέργειες, υπογραμμίζοντας την ανάγκη για εναλλακτικές θεραπείες.Τα δεδομένα για την αποτελεσματικότητα των βιολογικών είναι πολλά υποσχόμενα, όμως εξακολουθούν να είναι περιορισμένα.Το δικό μας περιστατικό προσθέτει στη δεξαμενή βιβλιογραφικών αναφορών αναδυόμενης επιτυχούς αντιμετώπισης του νοσήματος.Απαιτούνται τυχαιοποιημένες κλινικές μελέτες για την αξιολόγηση της αποτελεσματικότητας,τον προσδιορισμό της βέλτιστης δοσολογίας και τη μακροπρόθεσμη ασφάλεια αυτών των φαρμάκων στη διαχείριση της PRP.



ΕΑ08	**Εκβάσεις της θεραπείας με guselkumab σε ασθενείς με μέτρια έως σοβαρή ψωρίαση κατά πλάκας σε πραγματικές συνθήκες φροντίδας στην Ελλάδα: Αποτελέσματα 28 εβδομάδων από ενδιάμεση ανάλυση της μελέτης «PROGRESS»**

Σοφία Γεωργίου[1], Βασιλική Χασάπη[2], Χρήστος Γκαμαλούτσος[3], Ηλέκτρα Νικολαΐδου[11], Ουρανία Νεοφωτίστου[4], Ελευθερία Ταμπουρατζή[5], Αλέξανδρος Κατούλης[6], Ελισάβετ Λαζαρίδου[7], Ευτέρπη Ζαφειρίου[8], Αικατερίνη Αθηνά Μαλούχου[9], Ελένη Σωτηρίου[10], Παντελής Παναγάκης[2], Χριστίνα Καλίνου[12], Μαρία Αγγελική Γκίνη[13], Ειρήνη Στεφανάκη[11], Αικατερίνη - Ευαγγελία Μούστου[14], Θεογνωσία Βέργου[14], Χριστίνα Φωτιάδου[7], Κωνσταντίνος Κρασαγάκης[15], Θεόδωρος Σιδηρόπουλος[16], Ελευθερία Βρυζάκη[1], Αικατερίνη Γραφανάκη[1], Ευθυμία Γιαλελή[1], Αγγελική Μπεφόν[2], Φιόρη Κούστα[2], Ελένη Λάζου[2], Μαγδαληνή Καλαμάτα[2], Χαριτωμένη Βαβούλη[11], Ιωάννης Κατσαντώνης[5], Ευαγγελία Παπαδαυΐδ[6], Κωνσταντίνος Θεοδωρόπουλος[6], Σοφία Θεοτοκόγλου[6], Κυριακή Λαμπαδάκη[6], Αντώνιος Κανελλέας[6], Αικατερίνη Πατσατσή[7], Μυρτώ Τρακατέλλη[7], Παρθένα Μελτζανίδου[7], Φραγκίσκη Τσάτσου[7], Αγγελική-Βικτωρία Ρουσσάκη Σούλτσε[8], Πολυξένη Γιδαροκώστα[8], Χρήστος Κουτσούκος[9], Ευστράτιος Βακιρλής[10], Μαρία Τρύφωνα[10], Δήμητρα Κυρίτση[10], Μάρκος Παπακωνσταντής[14], Sabine Elke Krueger-Krasagakis[15], Μαρία Πωλίνα Κωνσταντίνου[15], Ιωάννα Γκιαουράκη[15], Κωνσταντίνος Ευθυμιάδης[16], Αλεξάνδρα Σανιδά[16], Ηλέκτρα Τζαβέλλα[17], Κανέλλα Καλαποθάκου[18], Δέσποινα Εξαδακτύλου[18], Μυρτώ Κορογιαννάκη[3], Ιωάννης Κάνιστρας[3], Αλέξανδρος Στρατηγός[11]

[1]Δερματολογική Κλινική / Πανεπιστημιακό Γενικό Νοσοκομείο Πατρών "Παναγία η Βοήθεια", Πάτρα, [2]Δερματολογική & Αφροδισιολογική Κλινική ΕΣΥ / Νοσοκομείο Αφροδίσιων & Δερματικών Νόσων "Ανδρέας Συγγρός", Αθήνα[3]Janssen-Cilag Φαρμακευτική Μονοπρόσωπη ΑΕΒΕ, Πεύκη, [4]Δερματολογικό Τμήμα / Γ.Ν. Νέας Ιωνίας "Κωνσταντοπούλειο", Ν. Ιωνία, [5]Δερματολογική Κλινική / Γενικό Νοσοκομείο Πειραιά "Τζάνειο"", Πειραιάς, [6]Β' Κλινική Αφροδισίων και Δερματικών Νόσων, Ιατρικής Σχολής Πανεπιστημίου Αθηνών / Πανεπιστημιακό Γενικό Νοσοκομείο «Αττικόν», Χαϊδάρι, [7]Β' Πανεπιστημιακή Δερματολογική Κλινική ΑΠΘ / "ΠΑΠΑΓΕΩΡΓΙΟΥ", Γενικό Νοσοκομείο Θεσσαλονίκης, Θεσσαλονίκη, [8]Δερματολογική Κλινική / Πανεπιστημιακό Γενικό Νοσοκομείο Λάρισας, Λάρισα, [9]Δερματολογική Κλινική / Γενικό Νοσοκομείο Αθηνών "Ο Ευαγγελισμός", Αθήνα, [10]Α' Δερματολογική και Αφροδισιολογική Κλινική ΑΠΘ / Νοσοκομείο Αφροδισίων και Δερματικών Νόσων Θεσσαλονίκης, Θεσσαλονίκη, [11]Α' Πανεπιστημιακή Κλινική Αφροδίσιων & Δερματικών Νόσων / Νοσοκομείο Αφροδίσιων & Δερματικών Νόσων "Ανδρέας Συγγρός", Αθήνα, [12]Ρευματολογική Κλινική / Γενικό Νοσοκομείο Θεσσαλονίκης "Άγιος Παύλος", Θεσσαλονίκη, [13]Δερματολογική Κλινική / [401] Γενικό Στρατιωτικό Νοσοκομείο Αθηνών, Αθήνα, [14]Ιδιωτικό Ιατρείο, Αθήνα, [15]Δερματολογική Κλινική / Πανεπιστημιακό Γενικό Νοσοκομείο Ηρακλείου, Ηράκλειο, [16]Δερματολογικό Τμήμα ΕΣΥ / Νοσοκομείο Αφροδισίων και Δερματικών Νόσων Θεσσαλονίκης, Θεσσαλονίκη, [17]Δερματολογική Κλινική / Γενικό Παναρκαδικό Νοσοκομείο Τρίπολης "Ευαγγελίστρια", Τρίπολη, [18]Δερματολογική Κλινική / Γενικό Νοσοκομείο Δυτικής Αττικής "Αγία Βαρβάρα", Αγ. Βαρβάρα

Εισαγωγή: Η μελέτη PROGRESS καταγράφει την παραμονή στη θεραπεία με guselkumab και την επίδραση της θεραπείας στις κλινικές και αναφερόμενες από τον ασθενή εκβάσεις (PROs) σε ασθενείς με μέτρια έως σοβαρή ψωρίαση κατά πλάκας σε πραγματικές συνθήκες στην Ελλάδα.

Υλικό & Μέθοδος: Η PROGRESS είναι μια συνεχιζόμενη μη-παρεμβατική προοπτική μελέτη 104 εβδομάδων στην οποία εντάχθηκαν 180 ενήλικες ασθενείς με μέτρια έως σοβαρή ψωρίαση κατά πλάκας, χωρίς (bio-naïve) και με (bio-experienced) προηγούμενη εμπειρία σε βιολογικό παράγοντα, που έλαβαν guselkumab σύμφωνα με την εγκεκριμένη ένδειξη. Τα δεδομένα συλλέγονται σε αξιολογήσεις ρουτίνας, στην έναρξη και στις εβδομάδες 12/28/52/76/104, και περιλαμβάνουν τους δείκτες PASI (Psoriasis area Severity Index), IGA(Investigator's Global Assessment) και BSA(Body Surface Area). Τα PROs περιλαμβάνουν τον Δείκτη DLQI (Dermatology Life Quality Index), την

Κλίμακα HADS (Hospital Anxiety and Depression Scale) και το Ερωτηματολόγιο BIPQ(Brief Illness Perception Questionnaire). Παρουσιάζονται αποτελέσματα ενδιάμεσης ανάλυσης 28 εβδομάδων παρακολούθησης των πρώτων 100 ασθενών.

Αποτελέσματα: Από τον Μάρτιο/2023 έως τον Ιανουάριο/2024, 100 επιλέξιμοι ασθενείς (67,0% bio-naive) εντάχθηκαν από 18 δερματολογικές κλινικές και ολοκλήρωσαν 28 εβδομάδες παρακολούθησης.
Μέχρι την Εβδομάδα 28, δύο ασθενείς (2,0%) διέκοψαν το guselkumab. Οι αρχικές διάμεσες συνολικές βαθμολογίες PASI (15,0), DLQI (11,0), HADS (16,0) και BIPQ (45,0) βελτιώθηκαν σημαντικά στις 28 εβδομάδες (p<0,001), με διάμεσες μειώσεις 12,7, 7,0, 4,0 και 9,0, αντίστοιχα. Στατιστικά σημαντικές βελτιώσεις παρατηρήθηκαν από την εβδομάδα 12 σε bio-naive και bio-experienced υποπληθυσμούς. Τα ποσοστά ανταπόκρισης IGA 0/1, PASI≤1 και DLQI 0/1 στις 28 εβδομάδες ήταν 80,4%/52,6%/50,5% αντίστοιχα. Ένας ασθενής εμφάνισε ανεπιθύμητη ενέργεια σχετιζόμενη με τη θεραπεία (μη σοβαρή). Τα χαρακτηριστικά στην έναρξη και τα αποτελέσματα της μελέτης παρουσιάζονται στον Πίνακα 1 και στα Σχήματα 1/2.

Συμπέρασμα: Καταγράφηκαν υψηλή παραμονή στη θεραπεία με guselkumab και βελτίωση στις κλινικές εκδηλώσεις της νόσου και στα PROs, ανεξάρτητα από προηγούμενη έκθεση σε βιολογική θεραπεία, και ένα αναμενόμενο προφίλ ασφάλειας, σε ασθενείς με ψωρίαση στην Ελλάδα.









EA09	**Comperative Clinical Trial of Octenidine Versus Dispase Gels for Wound Healing After Cryosurgery Treatment in Patients with Basal Cell Carcinoma**
	Nektarios Stratidakis[1], Anna Tagka[2], Styliani Geronikolou[3], Alexandros Stratigos[2], Michael Rallis[1] *[1]Division of Pharmaceutical Technology, School of Pharmacy, National and Kapodistrian University of Athens, Athens,*

Introduction: The basal cell carcinoma suggested treatment is cryosurgery that results to formation of an ulcer in the lesion area. The proteolytic enzymes contribution to the wound healing is an ongoing research goal. During our preclinical animal experiments was showed dispase gel promoted wound healing.

Materials / Methods : Herein, a feasibility study in sixteen patients enrolled by the First Department of Dermatology of A. Syggros Hospital was designed: 5 U/ml of dispase gel (once every three days) vs. a drug reference containing octenidine (daily administration). The evaluation of the healing effect, safety and tolerance was done on days 1 (cryosurgery), 2, 7, 21 and 60.

Results: The study end point was considered either the ulcer complete healing or the 8th week since treatment initiation. Wound healing was faster with dispase gel and heamoglobin reduced rapidly after the 7th day. Yet, hydration was higher in the control group. Our non-parametric analysis provides evidence that the dispase gel shows faster healing compared to the reference drug, in humans, meriting further investigation in larger human sample sizes before massive production of the product For a specific group of patients with basal cell carcinoma (small, low risk), cryosurgery could be the suggested treatment, which results in the formation of an ulcer in the lesion area. The proteolytic enzymes' contribution to the wound healing is an ongoing research goal.

Conclusions: The current study showed that dispase – a novel treatment – in a formulation designed by our lab according to strong preclinical data in mice and cells – removes efficiently keloid cryosurgery complications in SCC patients. The efficacy is attributed to the chemical architecture of the drastic enzyme that contributes as an effective alternative way for removing necrotic material from pressure ulcers.

ΕΛΛΗΝΙΚΗ ΔΕΡΜΑΤΟΛΟΓΙΚΗ ΚΑΙ ΑΦΡΟΔΙΣΙΟΛΟΓΙΚΗ ΕΤΑΙΡΕΙΑ

HELLENIC SOCIETY OF DERMATOLOGY AND VENEREOLOGY

ΠΕΡΙΛΗΨΕΙΣ ΑΝΑΡΤΗΜΕΝΩΝ ΑΝΑΚΟΙΝΩΣΕΩΝ (E-POSTERS)

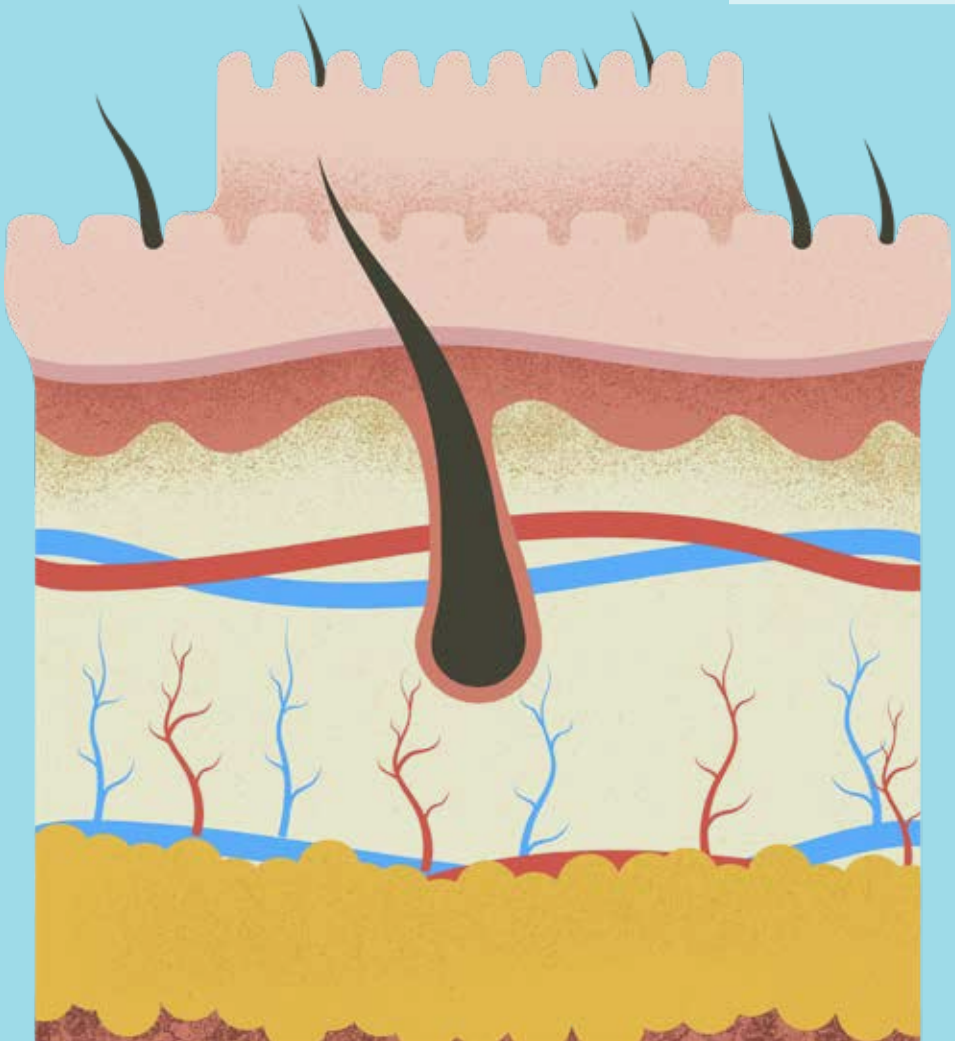



AA01

Two very distinct morphologies of the same entity in a single patient

George Bethimoutis, Vivky Akhras
St George's University Hospital, London, UK

A 57 year old female referred to our Skin Cancer clinic with 2 years history of an asymptomatic lesion in the right postauricular area. Examination revealed a 5x6mm non tender, non pigmented, minimally infiltrated nodular lesion. Dermoscopy was non specific and patient was referred for a skin biopsy with our differential including milia en plaque or an epidermoid cyst . Full body examination also revealed a 2 cm irregularly shaped, slightly scaly plaque on the left forehead.
The lesion had a history of few months and had been completely asymptomatic. Our impression was of an inflammatory process and a skin biopsy was booked. Her past medical history was unremarkable and she was on no regular medications.
Interestingly, despite morphological differences, histology was similar for both lesions and favoured a very rare type of lichen planus.

AA02

Εμμένον φυσαλιδοφλυκταινώδες εξάνθημα σχετιζόμενο με ΙΦΝΕ κυρίως στο τριχωτό της κεφαλής με εντυπωσιακή ανταπόκριση σε ενδοφλέβια ανοσοσφαιρίνη και ρετινοειδή

Ελένη Ζαχαριάδου[1], Φιόρι Κούστα[1], Λεωνίδας Μαρίνος[2], Ευστράτιος Φράγκος[1], Έλενα Λάζου[1], Ευτυχία Ζουριδάκη[1], Βασιλική Χασάπη[1], Αλέξανδρος Στρατηγός[1]
[1]*Δερματολογική κλινική ΕΣΥ Νοσοκομείου Δερματολογίας και Αφροδισιολογίας Ανδρέας Συγγρός, Αθήνα,*
[2]*Παθολογοανατομικό Τμήμα Γενικό Νοσοκομείο Ευαγγελισμός, Αθήνα*

Εισαγωγή: Το φυσαλιδοφλυκταινώδες εξάνθημα σχετιζόμενο με ΙΦΝΕ (VPE-IBD) αφορά σπάνια δερματολογική εκδήλωση της ελκώδους κολίτιδας (ΕΚ), με ασαφή παθογένεια. Συνήθως εμφανίζεται παράλληλα με εξάρσεις της ΕΚ και βελτιώνεται με την θεραπεία αυτής. Θεραπευτικά, στην βιβλιογραφία, αναφέρονται κυρίως τα κορτικοστεροειδή και οι anti-TNFa.

Περιστατικό: Άντρας 62 ετών με ελκώδη κολίτιδα σε ύφεση υπό Μεσαλαζίνη, παρουσιάζει από ετών υποτροπιάζουσες εκτεταμένες, φλυκταινώδεις, διηθημένες ερυθηματώδεις πλάκες, κατά τόπους εφελκιδοποιημένες, στο τριχωτό κεφαλής, το πρόσωπο και το στέρνο και τραχηλική λεμφαδενοπάθεια.(εικόνα 1). Είχε λάβει στο παρελθόν πολλαπλές αντιβιώσεις και αντιμυκητιασικά χωρίς αποτέλεσμα συνεπώς νοσηλεύτηκε για διερεύνηση.

Αποτελέσματα: Αρχικά πραγματοποιήθηκαν καλλιέργειες πύου και ιστού όπου αναπτύχθηκαν Klebsiella pneumoniae με ευαισθησία στις μακρολίδες και Microsporum Canis. Έγινε ανοσολογικός έλεγχος καθώς και απεικόνιση λεμφαδένων τραχήλου τα οποία ήταν καθησυχαστικά. Η ιστολογική εξέταση έδειξε πυκνή φλεγμονώδης διήθηση χορίου, επιδερμίδας και τριχοθυλάκων με διαβρώσεις και τριχοθυλακίτιδα που περιλαμβάνει μικρά λεμφοκύτταρα, πλασματοκύτταρα, πολυμορφοπύρηνα λευκοκύτταρα και γιγαντοκύτταρα και έθεσε τη διάγνωση του φυσαλιδοφλυκταινώδους εκθύματος σχετιζόμενου με φλεγμονώδη νόσο του εντέρου. Προγραμματίστηκε κολονοσκόπηση η οποία επιβεβαίωσε ελκώδη κολίτιδα σε ύφεση. Ο ασθενής έλαβε θεραπεία με IV Ciprofloxacin, p.os Clindamycin 600mg/d για 4 εβδομάδες, Itraconazole 200mg/d για 7 εβδομάδες και συστηματικά κορτικοστεροειδή 30mg/d με σταδιακή μείωση. Παρά την αρχική βελτίωση σύντομα υποτροπίασε επομένως αποφασίστηκε έναρξη ενδοφλέβιας ανοσοσφαιρίνης. Λόγω υποτροπής μετά την πρώτη έγχυση προστέθηκε ισοτρετινοίνη 20mg/d και τοπικά calcipotriol + betamethasone diproprionate 0,5% και erythromycin + benzoyl peroxide (εικόνα 2). Ο ασθενής βελτιώθηκε άμεσα και παρέμεινε σε ύφεση για 4 μήνες μετά από 8 εγχύσεις ανοσοσφαιρίνης και ισοτρετινοίνη στα 10mg μέρα πάρα μέρα (εικόνα 3).

Συμπεράσματα: Πρόκειται για ένα σπάνιο περιστατικό καθώς η ελκώδης κολίτιδα βρισκόταν σε ύφεση καθιστώντας τη θεραπεία πρόκληση. Ο συνδυασμός ενδοφλέβιας ανοσοσφαιρίνης με από του στόματος ρετινοειδή και τοπική θεραπεία ήταν σωτήριος για τη θεραπεία του εξανθήματος και δεν έχει αναφερθεί στη βιβλιογραφία για αυτήν την δερματολογική οντότητα.



ΑΑ03

Αξιολόγηση της Αποτελεσματικότητας και της Ανοχής ενός Προϊόντος με Νιασιναμίδη και Γλυκολικό οξύ σε Συνδυασμό με ένα Αντιηλιακό Προϊόν με Νιασιναμίδη, σε Ασθενείς με Μελαγχρωματικές Βλάβες

Ειρήνη Κυρμανίδου[1], Αικατερίνη Η. Λιάκου[2], Ευσταθία Πασματζή[3]

[1]Β' Δερματολογική Κλινική, Αριστοτέλειο Πανεπιστήμιο Θεσσαλονίκης, Γενικό Νοσοκομείο Θεσσαλονίκης «Παπαγεωργίου», Θεσσαλονίκη, [2]Α' Πανεπιστημιακή Κλινική, Νοσοκομείο Αφροδισίων και Δερματικών Νόσων «Ανδρέας Συγγρός», Εθνικό και Καποδιστριακό Πανεπιστήμιο Αθηνών, Αθήνα, [3]Δερματολογική Κλινική Πανεπιστημίου Πατρών, Ρίο-Πάτρα

Εισαγωγή/Σκοπός: Οι μελαγχρωματικές βλάβες αποτελούν καλοήθεις βλάβες του δέρματος που συχνά επηρεάζουν την ποιότητα ζωής των ασθενών. Στην παρούσα έρευνα αξιολογήθηκε η αποτελεσματικότητα και η ανοχή ενός προϊόντος με νιασιναμίδη και γλυκολικό οξύ σε συνδυασμό με ένα αντιηλιακό προϊόν με νιασιναμίδη και αντιγηραντικούς παράγοντες (Liftactiv-B3-Serum&UV-Age-Daily, Vichy Laboratoires, L'Oreal), στην αντιμετώπισή τους.

Υλικό&Μέθοδος: Στην παρούσα έρευνα συμμετείχαν 970 ασθενείς (85% γυναίκες), διάμεσης ηλικίας 41 ετών, με μελαγχρωματικές βλάβες (48% εκ των οποίων με μέλασμα). Στην αρχική επίσκεψη, αξιολογήθηκε κλινικά από τον δερματολόγο η βαρύτητα των βλαβών της υπερμελάγχρωσης (βάσει MASI score) και του ερυθήματος (βάσει IGA score), ενώ αυτοαξιολογήθηκε από τους ασθενείς η επίδραση των αλλοιώσεων στην ποιότητα ζωής τους, μέσω του ερωτηματολογίου MELASQoL. Στην επίσκεψη αξιολόγησης, μετά την προτεινόμενη περίοδο χρήσης των προϊόντων (3 μήνες), επανεκτιμήθηκαν οι προαναφερθείσες παράμετροι, ενώ αξιολογήθηκε ο βαθμός γενικής ικανοποίησης με τα προϊόντα, και ανοχής σε αυτά.

Αποτελέσματα: Το 74% των ασθενών χρησιμοποίησε τα προϊόντα ως μονοθεραπεία, το 16% συνδυαστικά με τοπικά φάρμακα/δερματολογική παρέμβαση και το 10% ως αγωγή συντήρησης κατόπιν τοπικών φαρμάκων/δερματολογικής παρέμβασης. Στην επίσκεψη αξιολόγησης παρατηρήθηκε βελτίωση στις αξιολογηθείσες παραμέτρους. Συγκεκριμένα, βελτιώθηκε η βαρύτητα των μελαγχρωματικών βλαβών, καθώς το ποσοστό ασθενών με απουσία μελάσματος έως ήπιο μέλασμα (MASI score 0-10) αυξήθηκε κατά 44% ενώ αυτών με μέτριο (MASI score 11-20), βαρύ (MASI score 21-30) και πολύ βαρύ μέλασμα (MASI score 31-40) μειώθηκε κατά 84%, 86% και 100%, αντίστοιχα. Επιπλέον καταγράφηκε σημαντική βελτίωση, κατά 73%, στο ήπιο έως βαρύ ερύθημα (τιμή-p<0,001) και ≥72% στην αυτοαναφερόμενη επίδραση στην ποιότητα ζωής (τιμή p<0,001). Τέλος, καταγράφηκε υψηλός βαθμός γενικής ικανοποίησης με τα προϊόντα και ανοχής σε αυτά, τόσο από δερματολόγους όσο και από ασθενείς.

Συμπεράσματα: Σύμφωνα με τα αποτελέσματα της έρευνας, μετά από 3 μήνες χρήσης των προϊόντων, παρατηρήθηκε βελτίωση στη βαρύτητα των μελαγχρωματικών βλαβών, στο σχετιζόμενο ερύθημα και στην ποιότητα ζωής των ασθενών, χωρίς ζητήματα ανοχής.

ΑΑ04

Παρουσίαση περιστατικού: 2 μη συσχετιζόμενα μελανώματα σε έδαφος δυσπλαστικού σπίλου στον ίδιο ασθενή

Ανδριανή Τσιάκου, Γεώργιος Σαρρής, Θεοδώρα Δούβαλη, Βασιλική Χασάπη
Δερματολογική Κλινική Ε.Σ.Υ., Νοσοκομείο «Ανδρέας Συγγρός», Αθήνα

Εισαγωγή/Σκοπός: Το κακόηθες μελάνωμα (ΚΜ) είναι ένα επιθετικό νεόπλασμα που εμφανίζεται κυρίως σε δερματικούς ιστούς και σχετίζεται με το 90% των θανάτων που οφείλονται σε καρκινώματα του δέρματος. Στο περιστατικό που παρουσιάζεται, εξετάζονται δύο ταυτόχρονα εμφανιζόμενα αλλά παθογενετικά ανεξάρτητα ΚΜ σε έδαφος δυσπλαστικών σπίλων στον ίδιο ασθενή.

Υλικό & Μέθοδος: Καυκάσιος άνδρας 83 ετών παρουσιάστηκε στην κλινική μας, όπου διαπιστώθηκε σύγχρονη παρουσία δύο υπόπτων μελανοκυτταρικών βλαβών στο ινιακό τριχωτό της κεφαλής και στη μεσότητα της ράχης. Η ινιακή βλάβη συνδύαζε κλινικά και ιστολογικά ευρήματα επιφανειακά επεκτεινόμενου και οζώδους ΚΜ, ενώ η ραχιαία βλάβη παρουσίαζε δερματοσκοπικούς χαρακτήρες επιφανειακά επεκτεινόμενου in situ ΚΜ επί υπολείμματος άτυπου μελανοκυτταρικού σπίλου, η οποία επιβεβαιώθηκε ιστολογικά.

Αποτελέσματα: Παρά την κοινή προέλευση από δυσπλαστικούς σπίλους και την πανομοιότυπη γενετική αφετηρία, ο τρόπος που τα δύο ΚΜ εξελίχθηκαν μέχρι το συγκεκριμένο χρονικό σημείο είναι θεμελιωδώς διαφορετικός σε κλινικό, δερματοσκοπικό και ιστοπαθολογικό επίπεδο. Η αναφερόμενη τάση των ΚΜ επί επίκτητων δυσπλαστικών σπίλων (Nevus-Associated Melanomas, NAMs) να επεκτείνονται οριζόντια και να υποστρέφουν επιβεβαιώνεται και στις δύο βλάβες. Παράλληλα, οι δερματοσκοπικοί χαρακτήρες που συνδέονται με τα NAMs, όπως καφεοειδείς άμορφες περιοχές, λαμπυρίζουσες λευκές γραμμώσεις, σφαιρίδια, αρνητικό δίκτυο και υποστροφή, απαντώνται εν μέρει στην ραχιαία βλάβη. Μελετώντας δύο ταυτόχρονα εμφανιζόμενα στον ίδιο ασθενή αλλά τόσο διακριτά ΚΜ, γίνεται προφανές ότι η διαδοχή των γεγονότων που καθορίζουν τη μορφή και τις μεταβολές στη βιολογική συμπεριφορά ενός μεμονωμένου ΚΜ είναι παράμετρος ελάχιστης προβλεψιμότητας.

Συμπεράσματα: Σε αντίθεση με τα διαδοχικά εμφανιζόμενα ΚΜ, τα ταυτόχρονα αναπτυσσόμενα πρωτοπαθή ΚΜ δεν έχουν μελετηθεί εκτενώς. Εκφράζουμε την ελπίδα ότι η συσσώρευση παρόμοιων διαγνωστικών συμπτώσεων στο μέλλον θα συμβάλει στη διεύρυνση της αντίληψής μας για την εν συνόλω βιολογική συμπεριφορά του κακοήθους μελανώματος, ενός όγκου με καθοριστικό αντίκτυπο στη ζωή εκατομμυρίων ασθενών παγκόσμια.



AA05

Ασφάλεια και αποτελεσματικότητα των αναστολέων της IL-17 σε ασθενείς με συνυπάρχουσα πολλαπλή σκλήρυνση/σύνδρομα τύπου πολλαπλής σκλήρυνσης: Συστηματική ανασκόπηση

Νικόλαος Χαϊτίδης[1], Γρηγόριος Σακελλαρίου[2], Μαρία Δαβίτη[1], Σταυρίτσα Ταξιαρχούλα Βαρβαρά[1], Μιχαήλ Παναγιωτίδης[3], Μιχαήλ Αραμπατζής[1], Δήμητρα Κυρίτση[1,4], Ευστράτιος Βακιρλής[1], Έλενα Σωτηρίου[1]

[1]Α' Πανεπιστημιακή Κλινική Δερματικών και Αφροδίσιων Νοσημάτων, Αριστοτέλειο Πανεπιστήμιο Θεσσαλονίκης, Θεσσαλονίκη, [2]Ρευματολογική Κλινική, 424 Γενικό Στρατιωτικό Νοσοκομείο Εκπαιδεύσεως, Θεσσαλονίκη, [3]Τμήμα Γενικής και Οικογενειακής Ιατρικής, Γενικό Νοσοκομείο "Παπαγεωργίου", Θεσσαλονίκη, [4]Department of Dermatology and Venereology, Faculty of Medicine, Medical Centre-University of Freiburg, Freiburg, Germany

Εισαγωγή: Οι ασθενείς που λαμβάνουν θεραπεία με αναστολείς της ιντερλευκίνης 17 (IL-17) για δερματολογική ή ρευματική νόσο με συνυπάρχουσα πολλαπλή σκλήρυνση (σκλήρυνση κατά πλάκας -ΣΚΠ) ή συνυπάρχοντα σύνδρομα τύπου πολλαπλής σκλήρυνσης (MS-like syndromes) μπορεί να ωφεληθούν από τους αναστολείς IL-17 ως μονοθεραπεία και για τις δύο νόσους ή σε συνδυασμό με τροποιητικά της πορείας της ΣΚΠ φάρμακα.

Σκοπός: Να αξιολογηθεί το προφίλ ασφάλειας και αποτελεσματικότητας των αναστολέων της IL-17 σε ασθενείς που λαμβάνουν θεραπεία με αναστολείς της IL-17 για οποιαδήποτε ένδειξη και πάσχουν επίσης από πολλαπλή σκλήρυνση ή σύνδρομα τύπου πολλαπλής σκλήρυνσης.

Υλικά και μέθοδοι:Πραγματοποιήσαμε μία συστηματική ανασκόπηση της βιβλιογραφίας, για να εντοπίσουμε και να αναλύσουμε περιπτώσεις ασθενών που έλαβαν θεραπεία με αναστολείς της IL-17 για οποιαδήποτε ένδειξη και έπασχαν επίσης από πολλαπλή σκλήρυνση ή σύνδρομα τύπου πολλαπλής σκλήρυνσης.

Αποτελέσματα: Από τους 26 ασθενείς (μέση ηλικία 43.4 έτη, 58% γυναίκες), οι κύριες ενδείξεις για τη λήψη αναστολέων της IL-17 ήταν η αξονική σπονδυλοαρθρίτιδα (axSpA, 42%), η ψωρίαση με ψωριασική αρθρίτιδα (PsO + PsA, 23%), η μεμονωμένη ψωριασική αρθρίτιδα (PsA, 15%) και η ψωρίαση (PsO, 12%). Συνυπάρχουσα πολλαπλή σκλήρυνση ήταν παρούσα σε 24 ασθενείς και δύο ασθενείς έπασχαν από σύνδρομο τύπου πολλαπλής σκλήρυνσης. Η σεκουκινουμάμπη (SEC) χορηγήθηκε σε όλους τους ασθενείς εκτός από δύο. Το 62% των ασθενών είχαν προηγουμένως λάβει θεραπεία με tumor necrosis factor (TNF) αναστολείς και το ένα τρίτο των ασθενών λάμβανε ταυτόχρονα τροποποιητικές της ΣΚΠ θεραπείες. Κατά τη διάρκεια μιας διάμεσης παρακολούθησης 15 μηνών, η SEC διακόπηκε σε τρεις περιπτώσεις: λόγω πρωτογενούς αποτυχίας, υποτροπής της ΣΚΠ και ανησυχιών σχετικά με τη ταυτόχρονη χορήγηση δύο βιολογικών παραγόντων. Η υποτροπή νευρολογικών συμπτωμάτων οδήγησε σε διακοπή της SEC μόνο σε έναν ασθενή. Η SEC ήταν γενικά καλά ανεκτή, με ελάχιστες νευρολογικές επιπλοκές.

Συμπεράσματα: Η σεκουκινουμάμπη (SEC) θα μπορούσε να είναι μια ασφαλής και αποτελεσματική επιλογή σε ασθενείς με συνυπάρχουσα σκλήρυνση κατά πλάκας.

ΑΑ06

Φαρμακογενετική Ανάλυση Αναστολέων Ιντερλευκίνης-23 (IL-23) σε Ασθενείς με Ψωρίαση

Ευτέρπη Ζαφειρίου[2], Σοφία Ζαχάρη[1], Δήμητρα Ιωακειμίδου[1], Όλγα Κούβαρου[2], Κλεονίκη Χαιδάκη[2], Καλλιόπη Γερογιάννη[2], Δημήτρης Μπόγδανος[2], Θεμιστοκλής Γιαννούλης[1], Καλλιόπη Λιαδάκη[1], Θεολογία Σαραφίδου[1]

[1]Τμήμα Βιοχημείας & Βιοτεχνολογίας, Πανεπιστήμιο Θεσσαλίας, Λάρισα, [2]Πανεπιστημιακή Δερματολογική Κλινική, Π.Γ.Ν. Λάρισας, Λάρισα

Εισαγωγή: Η ψωρίαση είναι ένα πολυπαραγοντικό αυτοάνοσο νόσημα, του οποίου η θεραπευτική αντιμετώπιση ποικίλει βάσει κυρίως της βαρύτητας των συμπτωμάτων. Στην μέτρια/σοβαρή ψωρίαση έχουν πλέον εισαχθεί στην κλινική πράξη οι βιολογικοί παράγοντες, που αναστέλλουν την δράση των φλεγμονωδών κυτταροκινών. Σε αυτούς ανήκουν οι αναστολείς της IL-23, γκουσελκουμάμπη και ρισανκιζουμάμπη για τους οποίους οι κλινικές δοκιμές έδειξαν ότι ποσοστό 60-90% των ασθενών παρουσίασε μείωση του δείκτη PASI ≥ 90%. Αυτή η ετερογένεια στην απόκριση αναδεικνύει την ανάγκη ταυτοποίησης γενετικών δεικτών που συσχετίζονται με την απόκριση, ώστε να καταστεί δυνατή η χορήγηση εξατομικευμένης θεραπείας.

Υλικό & Μέθοδος: Η παρούσα φαρμακογενετική ανάλυση πραγματοποιήθηκε σε 19 ασθενείς με μέτρια/σοβαρή ψωρίαση (13 αποκριθέντες, 6 μη αποκριθέντες) οι οποίοι έλαβαν γκουσελκουμάμπη ή ρισανκιζουμάμπη για τουλάχιστον 16 βδομάδες. Από περιφερικό αίμα των ασθενών απομονώθηκε γονιδιωματικό DNA με το PureLink Genomic DNA Kit το οποίο γονοτυπήθηκε για ~730.000 SNPs (single nucleotide polymorphism) με το Illumina Infinium Global Screening Array MD v3.0, στο Human Genomics Facility (University Medical Centre, Ολλανδία). Τα δεδομένα γονοτύπησης φιλτραρίστηκαν (call rate > 99%, SNPs με συχνότητα σπάνιου αλληλόμορφου < 5%, τιμή ανισορροπίας σύνδεσης r2 > 0,8) και αναλύθηκαν για συσχέτιση με την απόκριση με το λογισμικό PLINK 1.9.

Αποτελέσματα: Η ανάλυση συσχέτισης έγινε για όλα τα SNPs (~2.000) εντός και πλησίον (± 1Mb) των γονιδίων που κωδικοποιούν τις υπομονάδες της IL-23 και του υποδοχέα της. Η ανάλυση έδειξε στατιστικά σημαντική συσχέτιση των σπάνιων αλληλομόρφων σε 7 SNPs και της μη-απόκρισης σε αναστολείς IL-23. Τρία από τα παραπάνω SNPs αποτελούν eQTLs (expression Quantitative Trait Loci), δηλαδή έχουν προηγουμένως συσχετιστεί με αλλαγή της έκφρασης των ανωτέρω γονιδίων σε ιστούς που εμπλέκονται στην ψωρίαση, όπως σε κύτταρα του ανοσοποιητικού συστήματος και το δέρμα.

Συμπεράσματα: Τα παραπάνω δεδομένα, κατόπιν επαλήθευσης σε μεγαλύτερο δείγμα ασθενών, μπορούν να συνεισφέρουν στην εξατομικευμένη θεραπεία της ψωρίασης με αναστολείς IL-23.



AA07

Διπλή Ανοσο-Σχετιζόμενη Τοξικότητα: Πομφολυγώδες Πεμφιγοειδές ως Επιπλοκή της Θεραπείας με Secukinumab για Ψωρίαση που Προκλήθηκε από Ανοσοθεραπεία

Ιωάννα Πάσχου, Βασιλική Δραντάκη, Αντώνιος Τσιμπιδάκης, Μαρία Γεροχρήστου, Ειρήνη Στεφανάκη, Antonina Lingria, Αλέξανδρος Στρατηγός, Βασιλική Νικολάου
Νοσοκομείο Ανδρέας Συγγρός, Αθήνα

Εισαγωγή: Οι ανεπιθύμητες ενέργειες που σχετίζονται με το ανοσοποιητικό σύστημα (immune-related adverse events, irAEs) αποτελούν συχνή επιπλοκή της ανοσοθεραπείας με αναστολείς σημείων ανοσιακού ελέγχου (immune checkpoint inhibitors, ICIs), επηρεάζοντας συχνά το δέρμα με ποικίλες εκδηλώσεις.

Υλικό & Μέθοδος: Παρουσιάζουμε την περίπτωση ενός 72χρονου ασθενούς με μη μικροκυτταρικό καρκίνο του πνεύμονα (NSCLC), ο οποίος ανέπτυξε ψωρίαση ως ανεπιθύμητη ανοσολογική αντίδραση στη θεραπεία με pembrolizumab. Παρά τη χορήγηση τοπικών θεραπειών, φωτοθεραπείας και μεθοτρεξάτης, η ψωρίαση παρέμεινε ανθεκτική, οδηγώντας στην έναρξη θεραπείας με secukinumab.

Αποτελέσματα: Λίγες ημέρες μετά την πρώτη δόση του secukinumab, ο ασθενής ανέπτυξε εκτεταμένες πομφολυγώδεις βλάβες, συνοδευόμενες από έντονο κνησμό και άλγος. Η διάγνωση του πομφολυγώδους πεμφιγοειδούς (BP) επιβεβαιώθηκε ιστολογικά και ορολογικά. Η διακοπή του secukinumab και η έναρξη συστηματικών κορτικοστεροειδών οδήγησαν σε ταχεία ύφεση των δερματικών βλαβών, ενώ η ψωρίαση παρέμεινε υπό έλεγχο.

Συμπεράσματα: Η παρούσα περίπτωση αναδεικνύει την πολύπλοκη αλληλεπίδραση μεταξύ pembrolizumab και secukinumab, όπου μια δεύτερη ανοσομεσολαβούμενη τοξικότητα εμφανίστηκε μετά τη θεραπεία της ψωρίασης. Η ταχεία εμφάνιση του BP μετά την πρώτη δόση του secukinumab και η ύφεσή του μετά τη διακοπή του υποδηλώνουν αιτιολογική συσχέτιση, ενισχυόμενη από το γεγονός ότι το pembrolizumab είχε διακοπεί μήνες πριν.
Ο παθογενετικός μηχανισμός πιθανώς σχετίζεται με τη μετατόπιση της ανοσολογικής ισορροπίας. Το pembrolizumab, ενισχύοντας την ανοσιακή απόκριση, μπορεί να προδιαθέτει σε Th17-μεσολαβούμενες αυτοάνοσες παθήσεις, όπως η ψωρίαση. Ωστόσο, οι αναστολείς της IL-17A, μπορεί να προκαλέσουν μια αντισταθμιστική ανοσολογική αλλαγή προς Th2-κυρίαρχη απόκριση, που σχετίζεται με την παθογένεια του BP. Αυτή η ανοσολογική μετατόπιση μπορεί να διαταράξει την εύθραυστη ισορροπία του ανοσοποιητικού συστήματος, οδηγώντας στην εκδήλωση νέων αυτοάνοσων νοσημάτων.
Υπογραμμίζεται η ανάγκη στενής παρακολούθησης των ασθενών που λαμβάνουν ICIs και βιολογικές θεραπείες, καθώς και η σημασία της έγκαιρης αναγνώρισης και διαχείρισης σπάνιων αυτοάνοσων τοξικοτήτων. Περαιτέρω έρευνα απαιτείται για τη βαθύτερη κατανόηση των ανοσολογικών μηχανισμών και των σχετικών κινδύνων.

ΑΑ08

Εκρηκτικό Συρίγγωμα: Ένα Διαγνωστικό Δίλημμα της Κλινικής Δερματολογίας

Μελπομένη Θεοφίλη, Ανδριανή Τσιάκου, Έλενα Λάζου, Ασημίνα Παπαδοπούλου, Χριστίνα Σιλαϊδή, Βασιλική Χασάπη
Νοσοκομείο Αφροδισίων και Δερματικών Νόσων «Ανδρέας Συγγρός», Αθήνα

Εισαγωγή/Σκοπός: Τα συριγγώματα είναι καλοήθη νεοπλάσματα των εκφορητικών αγωγών των εκκρινών ιδρωτοποιών αδένων. Περιγράφονται συχνότερα σε νεαρούς ενήλικες, κατά προτίμηση γυναίκες. Η αιτιοπαθογένεια της νόσου παραμένει αδιευκρίνιστη. Στους παράγοντες κινδύνου εκδήλωσης της νόσου συγκαταλέγονται η ορμονική ανισορροπία δεδομένης της ηλικίας εμφάνισης της νόσου, το θετικό οικογενειακό ιστορικό συριγγωμάτων και γενετικά σύνδρομα όπως το σύνδρομο Down, Ehlers-Danlos και Marfan. Κλινικά παρουσιάζουν ασυμπτωματικές, διακριτές, σαρκόχρωμες ή ρόδινες, υπόσκληρες, βλατίδες που εντοπίζονται κυρίως περιοφθαλμικά, αλλά και στο μέτωπο, παρειές, μασχάλη, γεννητικά όργανα και σπανιότερα σε παλάμες και πέλματα. Η εκρηκτική μορφή συριγγώματος χαρακτηρίζεται από αιφνίδια εμφάνιση πολλαπλών συριγγωμάτων σε δύο ή περισσότερες ανατομικές περιοχές του σώματος και κλινικά μιμείται πολλές βλατιδώδεις δερματώσεις. Για τη διάγνωση της νόσου απαιτείται ιστοπαθολογική εξέταση.

Υλικό & Μέθοδος: Παρουσιάζουμε 34/χρονη ασθενή που προσήλθε για διερεύνηση εξανθήματος από 5/ετίας. Στη κλινική εξέταση εμφάνιζε πολλαπλές ασυμπτωματικές, διάσπαρτες, υπόσκληρες, ρόδινες, πεπλατυσμένες, βλατίδες στη τραχηλική και θωρακική χώρα. Το ατομικό ιστορικό της ήταν ελεύθερο. Στάλθηκε βιοψία με πιθανές κλινικές διαγνώσεις το εκρηκτικό συρίγγωμα, το ελαστικό ψευδοξάνθωμα, τον ομαλό λειχήνα, τη σαρκοείδωση και τη νόσο Darier.

Αποτελέσματα: Η ιστοπαθολογική εικόνα ήταν χαρακτηριστική εκρηκτικού συριγγώματος (στο ανώτερο χόριο παρουσία πολλαπλών εκφορητικών αγωγών των εκκρινών ιδρωτοποιών αδένων που μοιάζουν με γυρίνο).

Συμπεράσματα: Το εκρηκτικό συρίγγωμα πρέπει να περιλαμβάνεται στη διαφορική διάγνωση της βλατιδώδους δερμάτωσης. Η ιστοπαθολογική του εικόνα είναι διαγνωστική.



ΑΑ09

Σπάνια μορφή ομαλού λειχήνα σε ασθενή με ψωρίαση παλαμών – πελμάτων

Ανδριανή Τσιάκου, Μελπομένη Θεοφίλη, Μαρία Λάβδα, Βασιλική Χασάπη
Νοσοκομείο Αφροδισίων και Δερματικών Νόσων «Ανδρέας Συγγρός», Αθήνα

Εισαγωγή/Σκοπός: Ο ομαλός λειχήνας είναι ένα χρόνιο αυτοφλεγμονώδες νόσημα. Εκδηλώνεται με βλατίδες κνησμώδεις, ερυθροϊώδεις, πολυγωνικές, πεπλατυσμένες, με λεπτές λευκές ή γκρίζες γραμμές δίκην δαντέλας στην επιφάνεια τους (δίκτυο Wickham), μεμονωμένες ή διαταγμένες σε ομάδες γραμμοειδείς ή κυκλικές, με συμμετρική εντόπιση και παρουσία φαινομένου Koebner. Ιστοπαθολογικά η νόσος χαρακτηρίζεται από ανώμαλη υπερπλασία επιδερμίδας δίνοντας πριονωτή εικόνα, υπερκοκκίωση των κερατινοκυττάρων, αποπτωτικά κερατινοκύτταρα (Civatte bodies), υδρωπική εκφύλιση κυττάρων βασικής στιβάδας και πυκνή band-like λεμφοκυτταρική διήθηση των ανώτερων στιβάδων του χορίου. Υπάρχουν πολλοί υπότυποι ομαλού λειχήνα που εμφανίζουν μοτίβα διαφορετικά από την κλασική εικόνα, μεταξύ αυτών κάποιοι είναι εξαιρετικά σπάνιοι όπως ο συριγγοτροπικός ομαλός λειχήνας.

Υλικό & Μέθοδος: 75/χρονος άνδρας παρουσιάζει από έτους κνησμώδεις, μελαγχρωματικές, υπόσκληρες βλατίδες, με λευκωπές γραμμώσεις στην επιφάνειά τους που εντοπίζονται στο θώρακα και στη καμπτική επιφάνεια των αντιβραχίων, συμμετρικά και σε ομάδες. Έλαβε θεραπεία με τοπικά κορτικοστεροειδή και αναστολείς καλσινευρίνης χωρίς να καταφέρει να ελέγξει τη νόσο. Στο ατομικό του αναμνηστικό αναφέρεται αρτηριακή υπέρταση, υπερλιπιδαιμία, υπερουριχαιμία, υπερπλασία προστάτη και από 3/μηνου ψωρίαση παλαμών πελμάτων. Η κλινική διάγνωση ήταν ομαλός λειχήνας και για να επιβεβαιωθεί ελήφθη βιοψία.

Αποτελέσματα: Η ιστοπαθολογική εξέταση έδειξε λειχηνοειδή διήθηση των ανώτερων στιβάδων του χορίου και πυκνή λεμφοκυτταρική διήθηση του εκκριτικού τμήματος των εκκρινών αδένων. Πρόκειται για υπότυπο του ομαλού λειχήνα που χαρακτηρίζεται από την ύπαρξη λεμφοκυτταρικού συριγγοτροπισμού. Αντιμετωπίστηκε με χορήγηση απρεμιλάστης για τη ταυτόχρονη διαχείρηση του ομαλού λειχήνα και της ψωρίασης παλαμών πελμάτων. Τρείς μήνες αργότερα ο ασθενής παρουσίαζε 50% υποχώρηση των βλαβών του ομαλού λειχήνα.

Συμπεράσματα: Αυτό το περιστατικό δείχνει τη σημασία εξοικείωσης με σπάνιους υπότυπους ομαλού λειχήνα, όπως αυτή του συριγγοτροπικού, για την έγκαιρη διάγνωση και διαχείρηση του ασθενούς. Η απρεμιλάστη, εγκεκριμένη για δεύτερης γραμμής θεραπεία για τη ψωρίαση, μπορεί να είναι ένα αποτελεσματικό θεραπευτικό μέσο και για τον χρόνιο ομαλό λειχήνα αφού ρυθμίζει μονοπάτια που παίζουν βασικό ρόλο στην παθογένεση της νόσου.

AA10

Ο ρόλος του ct-DNA ως βιοδείκτης για τη διάγνωση και θεραπεία του μελανώματος

Ευστάθιος Βλάχος[1,2], Γεωργία Παπαϊακώβου[1], Ιωάννα Γαζούλη[3]
[1]Ιατρική Σχολή, Εθνικό Και Καποδιστριακό Πανεπιστήμιο Αθηνών, Αθήνα, [2]Ιατρική Σχολή, ΕΚΠΑ, Α' Πανεπιστημιακή Κλινική Αφροδίσιων και Δερματικών Νόσων, Νοσοκομείο Αφροδίσιων και Δερματικών Νόσων «Ανδρέας Συγγρός», Αθήνα, [3]Α' Ογκολογική Κλινική, Metropolitan Hospital, Αθήνα

Εισαγωγή/Σκοπός: Το κακόηθες μελάνωμα(malignant melanoma- MM) είναι μια νόσος με αυξημένη επίπτωση τις τελευταίες δεκαετίες. Η πρόγνωση του σχετίζεται άμεσα με τη μεταστατικό δυναμικό και τις γονιδιακές μεταλλάξεις. Στόχος της παρουσίασης είναι η αξιολόγηση του ct-DNA ως βιοδείκτη που μπορεί να συμβάλει στην πρώιμη διάγνωση, στην πρόγνωση και στην παρακολούθηση της ανταπόκρισης στη θεραπεία στους ασθενείς με MM .

Υλικό & Μέθοδοι: Πραγματοποιήθηκε βιβλιογραφική ανασκόπηση άρθρων στις βάσεις PubMed, Google Schoolar και UpToDate με τη χρήση «λέξεων-κλειδιών», όπως: «cutaneous melanoma», «malignant melanoma», , «biomarker», «circulating tumor DNA», «uveal melanoma».

Αποτελέσματα: Οι κλασικές μέθοδοι αξιολόγησης των ασθενών, όπως η κλινική εξέταση και ο απεικονιστικός έλεγχος, φαίνεται να υστερούν στην πρώιμη διάγνωση της εμφάνισης ή της υποτροπής του μελανώματος. Το ct-DNA, ωστόσο, απέδειξε σε αρκετές μελέτες (5 αναφορικά με το MM και 2 για το οφθαλμικό μελάνωμα- UM) υψηλή ευαισθησία στην ανίχνευση γενετικών αλλοιώσεων που σχετίζονται με το MM, ακόμη και σε χαμηλές συγκεντρώσεις στο αίμα. Το ct-DNA μπορεί να ανιχνεύσει μεταλλάξεις χαρακτηριστικές του MM, όπως των γονιδίων BRAF, NRAS και TP53, βοηθώντας στην έγκαιρη διάγνωση αλλά και στην επιλογή κατάλληλης θεραπείας, όταν δεν υπάρχει διαθέσιμο υλικό από την ιστική βιοψία. Επίσης η μέτρησή του αποδείχθηκε επωφελής στην παρακολούθηση της θεραπείας (ανοσοθεραπείας και στοχευμένης), καθώς η αρνητικοποίηση του στον ορό είναι θετικός προγνωστικός παράγοντας, ενώ το εμμένον υψηλό φορτίο ct-DNA σχετίζεται με αποτυχία της θεραπείας. Είναι επίσης χρήσιμο στην ανίχνευση ελάχιστης υπολειμματικής νόσου μετά από χειρουργική επέμβαση ή θεραπεία. Τέλος, το ct-DNA μπορεί να χρησιμοποιηθεί για την παρακολούθηση της νόσου σε ασθενείς με μεταστατικό MM, αφού αντανακλά την τρέχουσα μοριακή εξέλιξη του όγκου.

Συμπεράσματα: Το ct-DNA αναμένεται να καταστεί αναπόσπαστο κομμάτι της εξατομικευμένης φροντίδας του MM, αφού συνεισφέρει στην παρακολούθηση της δυναμικής του όγκου, της ανταπόκρισης στη θεραπεία, της ανίχνευσης ελάχιστης υπολειμματικής νόσου και στην πρόβλεψη υποτροπών.



ΑΑ011

Φαρμακοεπαγόμενη νόσος Crohn από σεκουκινουμάμπη σε ασθενή με διαπυητική ιδρωταδενίτιδα

Μελπομένη Θεοφίλη, Ευθυμία Αγιασοφίτου, Ουρανία Κοτσαύτη, Ευαγγελία-Κωνσταντίνα Μπόμπου, Βασιλική Χασάπη, Αλέξανδρος Στρατηγός
Νοσοκομείο Αφροδισίων και Δερματικών Νόσων «Ανδρέας Συγγρός», Αθήνα

Εισαγωγή/Σκοπός: Η διαπυητική ιδρωταδενίτιδα είναι μια χρόνια, υποτροπιάζουσα αυτοφλεγμονώδης νόσος του δέρματος που είναι πλούσιο σε αποκρινείς αδένες (μασχαλιαία, υπομαζική, βουβωνική και πρωκτογεννητική χώρα). Χαρακτηρίζεται από την ύπαρξη επώδυνων οζιδίων, αποστημάτων και συριγγίων. Η θεραπεία της περιλαμβάνει τη χρήση βιολογικών παραγόντων όταν η τοπική και συστηματική χορήγηση αντιβιοτικών αποτυγχάνει να ελέγξει τη νόσο. Η χορήγηση αντι-IL17 βιολογικών παραγόντων (σεκουκινουμάμπης) δύναται να επάγει νόσο Crohn (0.2%-0.7%). Η IL17 ασκεί προστατευτική δράση έναντι της φλεγμονής, μέσω αναστολής της Th1 απόκρισης και της διατήρησης του εντερικού φραγμού. Λόγω της σπανιότητας του φαινομένου παρουσιάζουμε ένα περιστατικό νόσου Crohn με δερματική συμμετοχή, επαγόμενη από τη χορήγηση σεκουκινουμάμπης σε ασθενή με διαπυητική ιδρωταδενίτιδα.

Υλικό & Μέθοδος: Γυναίκα 54 ετών καπνίστρια, με διαπυητική ιδρωταδενίτιδα από 10ετίας Hurley I σταδίου με επιδείνωση μετά τον εμβολιασμό covid σε στάδιο III κατά Hurley και ατομικό ιστορικό κύστης κόκκυγα, θυρεοειδοπάθειας και οστεοαρθρίτιδας.

Αποτελέσματα: Στην κλινική εξέταση διαπιστώθηκε φλεγμαίνουσα μάζα και παρουσία παραγωγικών συριγγίων αριστεράς γλουτιαίας και μηροβουβωνικής χώρας καθώς και παραγωγικού συριγγίου δεξιάς μηροβουβωνικής χώρας. Αντιμετωπίστηκε με χορήγηση ριφαμπικίνης/κλινδαμυκίνης. Λόγω απουσίας ανταπόκρισης ακολούθησε χορήγηση αδαλιμουμάμπης σε συνδυασμό με συστηματική χορήγηση αντιβιοτικών στις εξάρσεις της νόσου. Η εμφάνιση παράδοξης ψωρίασης επαγόμενης από την αδαλιμουμάμπη σε συνδυασμό με την ύπαρξη παραγωγικών συριγγίων, οδήγησε στην αντικατάσταση της αδαλιμουμάμπης από τη σεκουκινουμάμπη. Μετά πάροδο 4/μήνου προστέθηκαν εξελκώσεις και η ιστοπαθολογική εξέταση των βλαβών έθεσε την υπόνοια δερματικών εκδηλώσεων νόσου Crohn. Ο ποσοτικός προσδιορισμός καλπροτεκτίνης κοπράνων (187.00μg/g) και η γαστρεντερολογική εκτίμηση επιβεβαίωσαν τη διάγνωση της νόσου Crohn. Έγινε διακοπή της σεκουκινουμάμπης και έναρξη ινφλιξιμάμπης, που είχε ως αποτέλεσμα τη σημαντική κλινική βελτίωση της ασθενούς.

Συμπεράσματα: Η χορήγηση σεκουκινουμάμπης μπορεί να επάγει φλεγμονώδη νόσο εντέρου (ΦΝΕ). Με αυτήν την αναφορά περίπτωσης, θα θέλαμε να επισημάνουμε την πιθανή σχέση μεταξύ της ανάπτυξης της ΦΝΕ και της θεραπείας με σεκουκινουμάμπη και να τονίσουμε τη σημασία του ελέγχου για ΦΝΕ.

AA012

Αποτελεσματικότητα του Guselkumab στην θεραπεία της ψωρίασης τριχωτού: Μία αναδρομική μελέτη σε βάθος τριετίας

Ναταλία Ρομποτή[1], Ιωάννης-Αλέξιος Κουμπρεντζιώτης[1], Ειρήνη Στεφανάκη[1], Παντελής Παναγάκης[2], Χαριτωμένη Βαβούλη[1], Μαρίνα Παπουτσάκη[1], Μαρία Πολίτου[1], Αγγελική Μπεφόν[2], Φιόρη Κούστα[2], Ελένη Λάζου[2], Ελένη Ρούτση[1], Βασιλική Χασάπη[2], Αλέξανδρος Στρατηγός[1], Ηλέκτρα Νικολαΐδου[1]

[1]Α' Κλινική Δερματικών και Αφροδίσιων Νόσων Ιατρικής Σχολής ΕΚΠΑ, Νοσοκομείο «Α. Συγγρός» , Αθήνα,
[2]Δερματολογική Κλινική, Εθνικό Σύστημα Υγείας, Νοσοκομείο «Α. Συγγρός», Αθήνα

Εισαγωγή/Σκοπός: Η σωστή αντιμετώπιση της ψωρίασης τριχωτού αποτελεί πρόκληση, με μακροχρόνια δεδομένα αποτελεσματικότητας καθημερινής κλινικής πρακτικής για τους νεότερους βιολογικούς παράγοντες (αναστολείς ιντερλευκίνης (IL)-23) να είναι περιορισμένα στην βιβλιογραφία. Σκοπός της μελέτης είναι η μακρόχρονη αξιολόγηση της αποτελεσματικότητας του guselkumab (αντί IL-23) στην αντιμετώπιση της ψωρίασης τριχωτού στην καθημερινή κλινική πρακτική.

Υλικό & Μέθοδος: Ενήλικες ασθενείς που πάσχουν από ψωρίαση κατά πλάκας με ενεργό προσβολή του τριχωτού κατά την έναρξη θεραπείας με guselkumab. Η βαρύτητα της προσβολής του τριχωτού αξιολογήθηκε σε κάθε ασθενή με το psoriasis scalp severity index (PSSI). Η αξιολόγηση της αποτελεσματικότητας βασίστηκε στην επίτευξη των PSSI75/90/100 (μείωση του αρχικού PSSI κατά 75/90/100% αντίστοιχα) και του PSSI ≤1 σε κάθε επίσκεψη των ασθενών. Οι ανεπιθύμητες ενέργειες (ΑΕ) του φαρμάκου αξιολογήθηκαν και καταγράφηκαν.

Αποτελέσματα: Συνολικά συμπεριλήφθηκαν 62 ασθενείς (29 άνδρες, 33 γυναίκες). Η μέση διάρκεια νόσου κατά την έναρξη της θεραπείας ήταν τα 15.9 έτη, το μέσο BMI ήταν 28.2 kg/m2 ενώ 13 (20.9%) ασθενείς έπασχαν από ψωριασική αρθρίτιδα. Το αρχικό μέσο (SD) PSSI ήταν 10.4 (7.7). Τα PSSI75/90/100 επιτεύχθηκαν από το 73.3/68.3/65% των ασθενών μετά από 12 εβδομάδες, από το 95/86.7/86.7% μετά από 24 εβδομάδες, από το 94.8/89.7/89.7% μετά από 52 εβδομάδες και από το 93.3/93.3/93.3% μετά από 104 εβδομάδες. Δεν έχουν συμπληρώσει ακόμα όλοι ασθενείς τα 3 έτη παρακολούθησης αλλά οι 14 που τα έφτασαν πέτυχαν πλήρη κάθαρση του τριχωτού (PSSI100). Κατά την διάρκεια της παρακολούθησης ένας ασθενής διέκοψε την αγωγή λόγω δευτεροπαθούς απώλειας αποτελεσματικότητας και ένας ασθενής δεν προσήλθε ξανά μετά τις 24 εβδομάδες. Κανένας ασθενής δεν διέκοψε την αγωγή λόγω ΑΕ.

Συμπεράσματα: Σύμφωνα με τα ευρήματα της παρούσας μελέτης, το guselkumab ήταν αποτελεσματικό για ασθενείς με προσβολή του τριχωτού, τόσο βραχυπρόθεσμα όσο και μακροπρόθεσμα. Κύριοι περιορισμοί της μελέτης ήταν η αναδρομική της φύση και το σχετικά μικρό δείγμα ασθενών.



ΑΑ13

Η χρήση του bimekizumab για την μέτρια-σοβαρή ψωρίαση κατά πλάκας: Μία μονοκεντρική, αναδρομική μελέτη 78-εβδομάδων

Ειρήνη Στεφανάκη[1], Ιωάννης-Αλέξιος Κουμπρεντζιώτης[1], Ναταλία Ρομποτή[1], Χαριτωμένη Βαβούλη[1], Παντελής Παναγάκης[2], Μαρίνα Παπουτσάκη[1], Μαρία Πολίτου[1], Αγγελική Μπεφόν[2], Φιόρη Κούστα[2], Ελένη Λάζου[2], Βασιλική Χασάπη[2], Αλέξανδρος Στρατηγός[1], Ηλέκτρα Νικολαΐδου[1]

[1]Α' Κλινική Δερματικών και Αφροδίσιων Νόσων Ιατρικής Σχολής ΕΚΠΑ, Νοσοκομείο «Α. Συγγρός» , Αθήνα,
[2]Δερματολογική Κλινική, Εθνικό Σύστημα Υγείας, Νοσοκομείο «Α. Συγγρός», Αθήνα

Εισαγωγή/Σκοπός: Τυχαιοποιημένες μελέτες έχουν αποδείξει το καλό προφίλ αποτελεσματικότητας και ασφάλειας του bimekizumab στην θεραπεία της μέτριας-σοβαρής ψωρίασης, τόσο βραχυπρόθεσμα αλλά και μακροπρόθεσμα, με δεδομένα πραγματικού κόσμου να λείπουν από την βιβλιογραφία. Σκοπός της μελέτης είναι η μακρόχρονη αξιολόγηση της αποτελεσματικότητας και ασφάλειας του bimekizumab.

Υλικό & Μέθοδος: Ενήλικες ασθενείς που πάσχουν από ψωρίαση και έλαβαν τουλάχιστον μία δόση bimekizumab συμπεριλήφθηκαν. Η βαρύτητα της νόσου αξιολογήθηκε με το psoriasis area severity index (PASI) score. Κλινικά και επιδημιολογικά χαρακτηριστικά των ασθενών, δεδομένα αποτελεσματικότητας και ασφάλειας του φαρμάκου συλλέχθηκαν και αξιολογήθηκαν.

Αποτελέσματα: Συνολικά συμπεριλήφθηκαν 118 ασθενείς (69 άνδρες, 49 γυναίκες), με μέση ηλικία 52.5 έτη. Η μέση διάρκεια νόσου κατά την έναρξη της θεραπείας ήταν τα 18.3 έτη, το μέσο BMI ήταν 30.5 kg/m2 ενώ 33 (27.9%) ασθενείς έπασχαν από ψωριασική αρθρίτιδα. Το μέσο PASI κατά την έναρξη της θεραπείας με bimekizumab ήταν 8.9. Το 60.2% των ασθενών είχαν λάβει στο παρελθόν βιολογική θεραπεία, ενώ 38.1% είχαν πάρει στο παρελθόν άλλο αναστολέα IL-17. Τα PASI75/90/100 επιτεύχθηκαν από το 88.9/76.8/69.7% των ασθενών μετά από 12/16 εβδομάδες, από το 89.9/84.8/82.8% μετά από 24 εβδομάδες, από το 93.9/90.2/89% μετά από 52 εβδομάδες και από το 93.2/88.6/86.4% μετά από 78 εβδομάδες. Στις 52 και 78 εβδομάδες, το 91.4% και 90.9% των ασθενών που αξιολογήθηκαν πέτυχαν PASI ≤ 1 αντίστοιχα. Η προηγούμενη λήψη βιολογικού παράγοντα ή άλλου αναστολέα IL-17 δεν φάνηκε να επηρεάζει την έκβαση της θεραπείας στον υπό μελέτη πληθυσμό. Συνολικά, ΑΕ παρατηρήθηκαν σε 21 (17.8%) ασθενείς, με πιο συχνή ΑΕ την μυκητιασική στοματίτιδα για 14 ασθενείς. Κατά την παρακολούθηση, 11 (9.3%) ασθενείς διέκοψαν την αγωγή, 6 λόγω δευτεροπαθούς απώλειας αποτελεσματικότητας και 5 λόγω ΑΕ.

Συμπεράσματα: Σύμφωνα με τα ευρήματα της παρούσας μελέτης, το bimekizumab ήταν αποτελεσματικό και σχετικά ασφαλές για ασθενείς με ψωρίαση κατά πλάκας, τόσο βραχυπρόθεσμα αλλά και μακροπρόθεσμα.

ΑΑ14

Η αποτελεσματικότητα του ixekizumab για την μέτρια-σοβαρή ψωρίαση κατά πλάκας: Μία αναδρομική μελέτη 156 εβδομάδων από 2 κέντρα αναφοράς

Αλέξανδρος Κατούλης[1], Ειρήνη Στεφανάκη[2], Ευαγγελία Παπαδαυίδ[1], Αντώνιος Κανελλέας[1], Ιωάννης-Αλέξιος Κουμπρεντζιώτης[2], Ναταλία Ρομποτή[2], Παντελής Παναγάκης[3], Σοφία Θεοτοκόγλου[1], Χαριτωμένη Βαβούλη[2], Μαρίνα Παπουτσάκη[2], Κυριακή Λαμπαδάκη[1], Μαρία Πολίτου[1], Αγγελική Μπεφόν[3], Φιόρη Κούστα[3], Ελένη Λάζου[3], Μαρία Τζάκη[1], Κωνσταντίνος Θεοδωρόπουλος[1], Βασιλική Χασάπη[3], Αλέξανδρος Στρατηγός[2], Ηλέκτρα Νικολαΐδου[2]
[1]Β' Πανεπιστημιακή Κλινική Αφροδισίων και Δερματικών Νόσων, Π.Γ.Ν. «Αττικόν», Αθήνα, [2]Α' Κλινική Δερματικών και Αφροδίσιων Νόσων Ιατρικής Σχολής ΕΚΠΑ, Νοσοκομείο «Α. Συγγρός» , Αθήνα, [3]Δερματολογική Κλινική, Εθνικό Σύστημα Υγείας, Νοσοκομείο «Α. Συγγρός», Αθήνα

Εισαγωγή/Σκοπός: Τυχαιοποιημένες κλινικές μελέτες αξιολόγησης της αποτελεσματικότητας και ασφάλειας του ixekizumab (αντί-IL-17) για την αντιμετώπιση της μέτριας-σοβαρής ψωρίασης έχουν αναδείξει την ταχεία έναρξη δράσης του αλλά και την διατήρηση του θεραπευτικού αποτελέσματος σε βάθος χρόνου. Σκοπός ήταν η αξιολόγηση του ixekizumab στην καθημερινή κλινική πράξη.

Υλικό & Μέθοδος: Ενήλικες ασθενείς που πάσχουν από ψωρίαση κατά πλάκας που έλαβαν τουλάχιστον μία δόση ixekizumab σε 2 κέντρα αναφοράς συμπεριλήφθηκαν. Η βαρύτητα της νόσου αξιολογήθηκε σε κάθε ασθενή με το psoriasis area severity index (PASI) score. Κλινικά και επιδημιολογικά χαρακτηριστικά των ασθενών, δεδομένα αποτελεσματικότητας και ασφάλειας του φαρμάκου συλλέχθηκαν και αξιολογήθηκαν.

Αποτελέσματα: Συνολικά συμπεριλήφθηκαν 139 ασθενείς (84 άνδρες, 55 γυναίκες), με μέση ηλικία 52.5 έτη. Η μέση διάρκεια νόσου κατά την έναρξη της θεραπείας ήταν τα 19.4 έτη, το μέσο BMI ήταν 29.9 kg/m2 ενώ 66 (47.5%) ασθενείς έπασχαν από ψωριασική αρθρίτιδα. Το μέσο PASI κατά την έναρξη της θεραπείας ήταν 9.9. Το 61.9% των ασθενών είχε λάβει στο παρελθόν βιολογική θεραπεία, ενώ 36.7% είχαν πάρει τουλάχιστον 2 βιολογικούς παράγοντες.
Τα PASI75/90/100 επιτεύχθηκαν από το 87.9/81.8/70.7% των ασθενών μετά από 12 εβδομάδες θεραπείας, από το 89.1/83.6/71.8% μετά από 24 εβδομάδες, από το 89.6/82.3/77.1% μετά από 52 εβδομάδες και από το 90.9/84.1/79.5% μετά από 104 εβδομάδες. Στις 156 εβδομάδες, το 88.9% και το 77.8% των ασθενών που αξιολογήθηκαν πέτυχαν τα PASI90 και PASI100 αντίστοιχα. Το θεραπευτικό αποτέλεσμα δεν επηρεάστηκε από την προηγούμενη λήψη βιολογικού παράγοντα. Κατά την διάρκεια της παρακολούθησης 42 (30.2%) ασθενείς διέκοψαν την αγωγή, 8 λόγω πρωτογενούς απουσίας αποτελεσματικότητας, 22 λόγω δευτερογενούς απώλειας αποτελεσματικότητας, 4 λόγω ανεπιθύμητων ενεργειών, 7 δεν προσήλθαν ξανά για παρακολούθηση και 1 ασθενής λόγω διάγνωσης κακοήθειας.

Συμπεράσματα: Σύμφωνα με τα ευρήματα της παρούσας μελέτης, το ixekizumab επέδειξε καλό προφίλ αποτελεσματικότητας και ασφάλειας για ασθενείς με ψωρίαση κατά πλάκας, τόσο βραχυπρόθεσμα αλλά και μακροπρόθεσμα, επικυρώνοντας δεδομένα κλινικών μελετών.



ΑΑ15

Επίμονες χειμετλοειδείς αλλοιώσεις σε ασθενή με Lupus Pernio: Κλινική πρόκληση και διαγνωστική προσέγγιση

Καλλιόπη Γερογιάννη[1], Χριστίνα Κατσιάρη[2], Βασιλική Λιανού[1], Πολυξένη Γιδαροκώστα[1], Αγορίτσα Γραβάνη[1], Ευτέρπη Ζαφειρίου[1]

[1]Δερματολογική Κλινική, Πανεπιστημιακό Γενικό Νοσοκομείο Λάρισας, Λάρισα, [2]Ρευματολογική Κλινική, Πανεπιστημιακό Γενικό Νοσοκομείο Λάρισας, Λάρισα

Εισαγωγή / Σκοπός: Ο χειμετλοειδής ερυθηματώδης λύκος, ο οποίος περιγράφηκε πρώτη φορά από τον Hutchinson το 1988, είναι μία σπάνια μορφή χρόνιου δερματικού ερυθηματώδους λύκου. Ο επιπολασμός της νόσου είναι 3-20% και συχνότερα προσβάλλονται γυναίκες. Χαρακτηρίζεται από την παρουσία συμμετρικά εντοπιζόμενων, κνησμωδών ή επώδυνων ερυθηματωδών ή κυανού χρώματος βλατίδων, πλακών και οζιδίων στο ακρορρίνιο, στα λοβία των ώτων, στα δάκτυλα, στους αγκώνες και στα γόνατα. Η εκδήλωσή του επηρεάζεται από περιβαλλοντικούς παράγοντες, όπως το κρύο και η υγρασία.
Η παρουσίαση μίας κλινικής περίπτωσης ασθενούς με χειμετλοειδή ερυθηματώδη λύκο.

Υλικό & Μέθοδος: Γυναίκα ασθενής 19 ετών προσήλθε στο Πανεπιστημιακό Γενικό Νοσοκομείο Λάρισας λόγω ερυθηματώδους, δακτυλιοειδούς εξανθήματος στα δάχτυλα των χεριών από 3 εβδομάδων. Είχε ακολουθήσει αγωγή με τοπικό κορτικοστεροειδές και αντιβιοτικό με επιδείνωση της κλινικής της εικόνας. Η ασθενής εμφάνιζε ψυχρά άκρα/ δάχτυλα και έχει ελεύθερο ατομικό ιστορικό. Αρχικά αντιμετωπίσθηκε ως δερματοφυτία και ακολούθησε αγωγή με από του στόματος ιτρακοναζόλη και τοπική αγωγή με φλουκοναζόλη και μπιφοναζόλη. Από τον εργαστηριακό έλεγχο διαπιστώθηκε ΑΝΑ: θετικό, 1:320, ο έλεγχος για κρυοσφαιρίνες και ψυχροσυγκολλητίνες, ο λοιπός εργαστηριακός καθώς και η ακτινογραφία θώρακος ήταν φυσιολογικά. Ακολούθησε επανεξέταση της ασθενούς μετά το πέρας της αγωγής και καθώς δεν υπήρχε αξιοσημείωτη βελτίωση, ελήφθη βιοψία από τη δερματική βλάβη, η οποία ανέδειξε χειμετλώδη λύκο. Μετά τον εργαστηριακό, απεικονιστικό έλεγχο καθώς και τη ρευματολογική εκτίμηση της ασθενούς, αποφασίστηκε η έναρξη αγωγής με υδροκυχλωροκίνη 200mg x2 και από του στόματος πρεδνιζολόνη 10 mg.

Αποτελέσματα: δεκαπέντε ημέρες μετά την έναρξη της παραπάνω αγωγής η ασθενής παρουσίασε βελτίωση του εξανθήματος, χωρίς εμφάνιση νέων βλαβών. Η συνεχής παρακολούθηση της ασθενούς έδειξε ότι η κατάσταση της υγείας της παραμένει σταθερή.

Συμπεράσματα: ο χειμετλοειδής ερυθηματώδης λύκος είναι μία σπάνια και χρόνια μορφή δερματικού ερυθηματώδους λύκου. Στις θεραπευτικές του επιλογές περιλαμβάνονται τα τοπικά κορτικοστεροειδή, οι αναστολείς καλσινευρίνης, οι αναστολείς διαύλων ασβεστίου, τα ανθελονοσιακά καθώς και τα ανοσοκατασταλτικά.

AA16

Βελτίωση της Σταδιοποίησης της Διαπυητικής Ιδραδενίτιδας μέσω της Αξιολόγησης της Ποιότητας Ζωής και του Υπερηχογραφήματος Υψηλής Συχνότητας

Ναταλία Ζωγραφίδου, Κάρεν Μανουελιάν, Τάνια Γκάντσεβα, Ευγενία Χριστάκεβα, Αναστασία Γκεοργκίεβ, Γαβριήλ Πότεροβ
Τμήμα Ιατρικής, Θρακικό Πανεπιστήμιο, Στάρα Ζαγόρα, Bulgaria

Εισαγωγή: Η διαπυητική ιδραδενίτιδα (ΔΙ) είναι μια χρόνια δερματική νόσος που επηρεάζει κυρίως τον τριχοσμηγματογόνο θύλακα . Η ΔΙ εκδηλώνεται με φλεγμονώδεις όζους, αποστήματα και συρίγγια και μπορεί να έχει καταστροφική επίδραση στην ποιότητα ζωής των ασθενών. Στόχος της παρούσας μελέτης είναι η σύγκριση των βαθμολογιών ασθενών και ιατρών για την εκτίμηση της βαρύτητας της νόσου. Σε ασθενείς με μεγαλύτερη επίδραση στην ποιότητα ζωής, από αυτή που υποδηλώνουν οι βαθμολογίες των ιατρών, διερευνήθηκαν υποκλινικές αλλαγές με υπερηχογράφημα υψηλής συχνότητας.

Μέθοδος: Η μελέτη μας περιλάμβανε 20 ασθενείς από το Εξειδικευμένο Κέντρο για την ΔΙ στη Στάρα Ζαγόρα, Βουλγαρία.
Χρησιμοποιήσαμε το ειδικό για την ΔΙ ερωτηματολόγιο ποιότητας ζωής “Hidradenitis Suppurativa Quality of Life Questionnaire” και τη δυναμική βαθμολογία “International Hidradenitis Suppurativa Severity Score System” για την κλινική εκτίμηση της ασθένειας. Επιπλέον, πραγματοποιήθηκε υπερηχογράφημα υψηλής συχνότητας σε δύο ασθενείς, όπου παρατηρήθηκε απόκλιση μεταξύ των αντικειμενικών και υποκειμενικών βαθμολογιών – η ποιότητα ζωής επηρεαζόταν περισσότερο από την αναμενόμενη για το κλινικό στάδιο.

Αποτελέσματα: Οι βαθμολογίες IHS4 κατηγοριοποίησαν τη νόσο ως ήπια σε 5 ασθενείς (25%) , μέτρια σε 7 ασθενείς (35%) και σοβαρή σε 8 ασθενείς (40%) . Η ποιότητα ζωής των ασθενών, βάσει των ερωτηματολογίων, ήταν αντίστοιχη με τα κλινικά τους αποτελέσματα. Απόκλιση υπήρξε σε δύο ασθενείς: ο πρώτος εμφάνισε μέτρια δραστηριότητα νόσου αλλά εξαιρετικά μεγάλη επίδραση στην ποιότητα ζωής και ο δεύτερος δεν εμφάνισε κλινική δραστηριότητα (IHS4 0) αλλά μέτρια επίδραση στην ποιότητα ζωής. Το υπερηχογράφημα και στους δύο ασθενείς αποκάλυψε πιο σοβαρή νόσο από την κλινική μόνο αξιολόγηση.

Συμπεράσματα: Η χρήση τόσο αντικειμενικών όσο και υποκειμενικών βαθμολογιών μπορεί να οδηγήσει σε καλύτερη εκτίμηση της ΔΙ. Αυτή η μελέτη αποδεικνύει ότι η μέτρηση της ποιότητας ζωής μπορεί να υποδηλώσει πιο σοβαρή νόσο , γεγονός που μπορεί να επιβεβαιωθεί με επιπλέον πιο ευαίσθητα κλινικά εργαλεία, όπως το υπερηχογράφημα υψηλής συχνότητας.



ΑΑ17

Διαπυητική Ιδρωταδενίτιδα σε ασθενή με Ρευματοειδή Αρθρίτιδα υπό θεραπεία με Λεφλουνομίδη

Μελπομένη Θεοφίλη, Ευθυμία Αγιασοφίτου, Αικατερίνη Λιάκου, Σουλτάνα Βλαδένη, Μαγδαληνή Καλαμάτα, Βασιλική Χασάπη, Αλέξανδρος Στρατηγός
Νοσοκομείο Αφροδισίων και Δερματικών Νόσων «Ανδρέας Συγγρός», Αθήνα

Εισαγωγή/Σκοπός: Η διαπυητική ιδρωταδενίτιδα είναι μια χρόνια φλεγμονώδης νόσος των τριχικών θυλάκων του δέρματος που είναι πλούσιο σε ιδρωτοποιούς αδένες. Συσχέτιση της νόσου με κάπνισμα, παχυσαρκία, χρήση κάνναβης και θετικό για διαπυητική ιδρωταδενίτιδα οικογενειακό ιστορικό είναι πλήρως τεκμηριωμένη. Υπάρχουν σπάνιες αναφορές φαρμακοεπαγόμενης διαπυητικής ιδρωταδενίτιδας. Κοινό χαρακτηριστικό όλων των φαρμάκων που ενοχοποιούνται για τη πρόκληση διαπυητικής ιδρωταδενίτιδας αποτελεί το ότι ρυθμίζουν πτυχές του έμφυτου ανοσοποιητικού συστήματος και ειδικότερα τη δραστηριότητα των υποδοχέων τύπου TOLL. Οι αντι-TNF βιολογικοί παράγοντες είναι τα πλέον εμπλεκόμενα φάρμακα στην επαγωγή διαπυητικής ιδρωταδενίτιδας. Επιπλέον, η λεφλουνομίδη, ένας ανοσοτροποποιητικός παράγοντας με ένδειξη για τη θεραπεία της ρευματοειδούς αρθρίτιδας που δρά αναστέλλοντας τη σύνδεση πυριμιδίνης, έχει ενοχοποιηθεί για πρόκληση διαπυητικής ιδρωταδενίτιδας.

Υλικό & Μέθοδος: 75/χρονη γυναίκα προσήλθε λόγω διαπυητικής ιδρωταδενίτιδας σταδίου I-II κατά Hurley. Η νόσος εμφανίστηκε δύο έτη μετά την έναρξη λεφλουνομίδης για θεραπεία ρευματοειδούς αρθρίτιδας. Επιπρόσθετα, η ασθενής είχε ιστορικό υπερλιπιδαιμίας, αρτηριακής υπέρτασης και κολπικής μαρμαρυγής.

Αποτελέσματα: Κατά την κλινική εξέταση η ασθενής εμφάνιζε διάσπαρτα οζίδια στη κοιλιακή, μασχαλιαία και μηροβουβωνική χώρα αμφοτερόπλευρα. Αντιμετωπίστηκε επιτυχώς με τοπική και συστηματική χορήγηση αντιβίωσης. Επειδή στη βιβλιογραφία αναφέρονται περιστατικά διαπυητικής ιδρωταδενίτιδας σε ασθενείς που λάμβαναν λεφλουνομίδη και τη διακοπή αυτής ακολούθησε θεαματική υποχώρηση των φλεγμονωδών στοιχείων της νόσου, η ασθενής παραπέμφθηκε στο θεράποντα ρευματολόγο με σκοπό την αντικατάσταση του φαρμάκου για την αποφυγή νέας έξαρσης διαπυητικής ιδρωταδενίτιδας.

Συμπεράσματα: Η λεφλουνομίδη, φαρμακευτική ουσία για τη θεραπεία της ρευματοειδούς αρθρίτιδας, είναι ύποπτη πρόκλησης διαπυητικής ιδρωταδενίτιδας και σε ασθενείς που θα εμφανίσουν διαπυητική ιδρωταδενίτιδα κατά τη διάρκεια της θεραπείας με λεφλουνομίδη θα πρέπει να εξετάζεται η διακοπή της.

AA18

Πνευμονική ασπεργίλλωση σε ασθενή με ψωρίαση υπό ιξεκιζουμάμπη

Βασιλική Λιανού[1], Νίκη Ντάβαρη[1], Καλλιόπη Γερογιάννη[1], Πολυξένη Γιδαροκώστα[1], Αγορίτσα Γραβάνη[1], Ιωάννης Πανταζόπουλος[2], Ευτέρπη Ζαφειρίου[1]
[1]Δερματολογική Κλινική, Πανεπιστημιακό Γενικό Νοσοκομείο Λάρισας, Λάρισα, [2]Πνευμονολογική Κλινική, Πανεπιστημιακό Γενικό Νοσοκομείο Λάρισας, Λάρισα

Εισαγωγή/Σκοπός: Η ιξεκιζουμάμπη είναι ένα IgG4 μονοκλωνικό αντίσωμα που συνδέεται με υψηλή συγγένεια και εκλεκτικότητα στην ιντερλευκίνη 17A (τόσο στην IL-17A όσο και στην IL-17A/F). Εμφανίζει υψηλά ποσοστά κλινικής κάθαρσης του δέρματος σε ασθενείς με μέτρια έως σοβαρή ψωρίαση. Η διηθητική ασπεργίλλωση (ΙΑ) είναι μια κοινή μυκητιασική λοίμωξη σε ανοσοκατεσταλμένους ασθενείς και έχει υψηλό ποσοστό θνησιμότητας. Μεταξύ των ασθενών με ΙΑ, οι λοιμώξεις από Aspergillus terreus προκαλούν αυξανόμενη ανησυχία τα τελευταία χρόνια. Περιγραφή περίπτωσης πνευμονικής ασπεργίλλωσης σε ασθενή με ψωρίαση κατά πλάκας υπό αγωγή με ιξεκιζουμάμπη.

Υλικό & Μέθοδος: Ασθενής 60 ετών, καπνιστής, με ιστορικό ψωρίασης υπό ιξεκιζουμάμπη από 3ετίας (80 mg ανά 4 εβδομάδες) παρουσίασε 4 διαλείποντα επεισόδια αιμόπτυσης. Ο ασθενής είχε ελεύθερο ατομικό αναμνηστικό και κατά την έναρξη του βιολογικού παράγοντα διενεργήθηκαν όλες οι απαραίτητες εξετάσεις. Η ακτινογραφία θώρακος του ασθενούς κατά την έναρξη της ιξεκιζουμάμπης δεν παρουσίαζε παθολογικά ευρήματα. Λόγω των αιμοπτύσεων αποφασίστηκε η διενέργεια CT θώρακος, όπου ανευρέθηκε κοιλοτικός σχηματισμός αριστερού κάτω λοβού, οπότε υποβλήθηκε σε βρογχοσκόπηση με λήψη καλλιέργειας βρογχικών εκκρίσεων για κοινά μικρόβια, μύκητες και β- Koch, καθώς και σε καλλιέργεια mini BAL από πνευμονολόγους. Απομονώθηκε Aspergillus terreus, ενώ ο ορολογικός έλεγχος και η PCR για ασπέργιλλο ήταν αρνητικά. Συστήθηκε η άμεση διακοπή της ιξεκιζουμάμπης και θωρακοχειρουργική αντιμετώπιση ως επί ασπεργιλλώματος.

Αποτελέσματα: Λόγω δυσχέρειας του ασθενούς δεν πραγματοποιήθηκε χειρουργική αντιμετώπιση άμεσα και κατά τη διενέργεια νέας CT θώρακος παρατηρήθηκε αύξηση του κοιλοτικού σχηματισμού και εμφάνιση νέων παραγωγικών στοιχείων πέριξ της βλάβης, ως επί διηθητικής ασπεργίλλωσης.

Συμπεράσματα:Οι αναστολείς της IL-17 σχετίζονται με αυξημένο κίνδυνο στοματοφαρυγγικής, οισοφαγικής και δερματικής καντιντίασης. Είναι η πρώτη περιγραφή περίπτωσης πνευμονικής ασπεργίλλωσης μετά από θεραπεία με ιξεκιζουμάμπη. Η αναφορά αυτή επισημαίνει την σημασία της προσεκτικής παρακολούθησης των ασθενών με ψωρίαση που λαμβάνουν anti IL-17 βιολογικούς παράγοντες για το ενδεχόμενο τυχόν μυκητιασικών λοιμώξεων.



ΑΑ19

Χορήγηση dupilumab σε ασθενή με ουλωτικό πεμφιγοειδές των οφθαλμών

Ευθυμία Σουρά[1], Μαρία Γεροχρήστου[2], Θεοδώρα Δούβαλη[2], Παναγιώτης Κοτίτσας[1], Βασιλική Χασάπη[2], Αλέξανδρος Στρατηγός[1]

[1]1η Πανεπιστημιακή Κλινική Δερματολογίας-Αφροδισιολογίας Νοσοκομείου «Ανδρέας Συγγρός», Αθηνα, [2]Κρατική κλινική Δερματολογίας-Αφροδισιολογίας Νοσοκομείου «Ανδρέας Συγγρός», Αθηνα

Εισαγωγή: Το πομφολυγώδες πεμφιγοειδές των βλεννογόνων αποτελεί μια αυτοάνοση πομφολυγώδη δερματοπάθεια η οποία δύναται να προσβάλλει τους βλεννογόνους των οφθαλμών, του στόματος και των γεννητικών οργάνων και της οποίας η πορεία κυμαίνεται από ήπια έως εξαιρετικά σοβαρή. Ειδικότερα, όσον αφορά τους βλεννογόνους των οφθαλμών, μπορεί να οδηγήσει σε ουλοποίηση ή και τύφλωση των ασθενών. Η θεραπευτική προσέγγιση των ασθενών με ουλωτικό πεμφιγοειδές των οφθαλμών επιλέγεται βάσει της σοβαρότητας της προσβολής αλλά και της επιθετικότητας της νόσου. Στα πλαίσια αυτά παρουσιάζεται η περίπτωση μιας ασθενούς με πομφολυγώδες πεμφιγοειδές των βλεννογόνων που έλαβε dupilumab για τη θεραπεία της νόσου.

Υλικό και Μέθοδος: Η ασθενής προσήλθε στο ιατρείο αυτοάνοσων πομφολυγωδών νοσημάτων του νοσοκομείου «Α. Συγγρός» μετά από βιοψία και άμεσο ανοσοφθορισμό, που διενεργήθηκαν από οφθαλμίατρο, με διάγνωση πεμφιγοειδούς των βλεννογόνων με αμφοτερόπλευρη εντόπιση στους οφθαλμούς. Ο εργαστηριακός έλεγχος για πομφολυγώδη νοσήματα ανέδειξε θετικότητα για BP180 και αρνητικότητα για laminin 332. Επιπλέον, η ασθενής ανέφερε ιστορικό καρκίνου μαστού (προ έτους), ενώ παράλληλα ανιχνεύθηκε θετική για ηπατίτιδα Β και παραπέμφθηκε σε ηπατολόγο. Διενεργήθηκε ελαστογραφία ήπατος, ενώ κατά τον μεταγενέστερο έλεγχο ανευρέθη έλλειψη του ενζύμου G6PD.
Η ασθενής είχε ξεκινήσει θεραπεία με συστηματική κορτιζόνη και έλαβε αρχικά 40 mg πρεδνιζολόνης, με σταδιακή μείωση της δοσολογίας. Λόγω της σοβαρότητας της νόσου και των πολλαπλών συννοσηροτήτων, αποφασίστηκε η χορήγηση dupilumab ως εναλλακτική θεραπευτική προσέγγιση.

Αποτελέσματα: Η ασθενής αυτή τη στιγμή παρακολουθείται από το τμήμα αυτοανόσων του νοσοκομείου μας σε συνεργασία με οφθαλμίατρο που εξειδικεύεται σε φλεγμονώδη νοσήματα των οφθαλμών και παρουσιάζει σταθεροποίηση της κλινικής εικόνας με βραδεία αλλά σταδιακή βελτίωση των συμπτωμάτων. Ταυτόχρονα έχει επιτευχθεί η διακοπή των κορτικοστεροειδών από του στόματος.

Συμπεράσματα: Η παρούσα περίπτωση αναδεικνύει τη δυνατότητα χορήγησης dupilumab ως πιθανής εναλλακτικής θεραπείας στο πομφολυγώδες πεμφιγοειδές των βλεννογόνων, ειδικά σε ασθενείς με πολλαπλές συννοσηρότητες που περιορίζουν σημαντικά τις κλασικές θεραπευτικές επιλογές.

AA20

Η Επίδραση των Συστηματικών Θεραπειών της Ψωρίασης στον Υποκείμενο Καρδιαγγειακό Κίνδυνο

Έλλη Στεφανάδη[1], Γεώργιος Δημητρακάκης[2], Χριστόδουλος Στεφανάδης[3]
[1]Δημοτικά Ιατρεία Αθηνών, Αθήνα, [2]Καρδιοχειρουργική Κλινική Ιπποκράτειο Γενικό Νοσοκομείο Αθηνών, Αθήνα, [3]Εθνικό Και Καποδιστριακό Πανεπιστήμιο Αθηνών, Αθήνα

Εισαγωγή: Η ψωρίαση χαρακτηρίζεται ως μια φλεγμονώδης, πολυπαραγοντικής αιτιολογίας πάθηση με ανοσολογικό και γενετικό υπόβαθρο. Σύμφωνα με τελευταία δεδομένα η νόσος ορίζεται ως ανεξάρτητος παράγοντας κινδύνου για καρδιαγγειακή νόσο.

Σκοπός: Η Μελέτη της βιβλιογραφίας ως προς την επίδραση σύγχρονων συστηματικών θεραπειών της ψωρίασης στον καρδιαγγειακό κίνδυνο.

Μέθοδος: Εκπονήθηκε μια συστηματική ανασκόπηση της βιβλιογραφίας με αναζήτηση σχετικών μελετών από τα δίκτυα Medline-Pubmed, Google Scholar, Cohrane library.
Μελετήθηκαν 60 εργασίες κυρίως των τελευταίων 5 ετών. Περιλαμβάνονται μετα-αναλύσεις, ανασκοπήσεις, προοπτικές καθώς και αναδρομικές μελέτες. Τα δεδομένα αξιολογήθηκαν από δύο ανεξάρτητους ερευνητές. Η πιθανότητα μεροληψίας στην επιλογή του πληθυσμού ασθενών ή στην επίδραση μη σχετικών παραγόντων στο τελικό συμπέρασμα θεωρήθηκε μικρή. Επίσης είναι μικρό το ενδεχόμενο μεροληψίας στην ανίχνευση των στοιχείων ή και η απώλεια πληροφοριών κατά την συλλογή δεδομένων.

Αποτελέσματα: Η ψωρίαση όσο και οι καρδιαγγειακές παθήσεις φαίνεται να μοιράζονται ένα κοινό ανοσολογικό μονοπάτι. Περιβαλλοντολογικοί παράγοντες αλλά και μια γενετική προδιάθεση (PSORS-1) οδηγούν σε ενεργοποίηση Τ λεμφοκυττάρων και κυτοκινών. Ειδικά τα Th1 κύτταρα παράγουν σε μεγαλύτερες ποσότητες TNFa, IFN-γ και IL-12. Εξίσου δραστικά είναι και τα κερατινοκύτταρα με την παραγωγή IL-6,8-12.Επικρατεί η θεώρηση ύπαρξης ενός μοναδικού φαινομένου σε προχωρημένες μορφές ψωρίασης. Συγκεκριμένα σε κατάλληλο γενετικό έδαφος, περιβαλλοντολογικά στοιχεία οδηγούν σε ενεργοποίηση της εγγενούς και προσαρμοστικής ανοσίας. Ακολουθεί η εκδήλωση της νόσου, η ανάπτυξη συστηματικής φλεγμονής, η αυξημένη αντίσταση στην ινσουλίνη ,ενδοθηλιακή δυσλειτουργία, επιταχυνόμενη αθηροσκλήρωση και τελικά αυξημένος καρδιαγγειακός κίνδυνος.
Από την ανασκόπηση μας προκύπτει ο προστατευτικός ρόλος της Μεθοτρεξάτης στον καρδιαγγειακό σύστημα. Επιπλέον, διαφαίνεται μια μείωση σε δείκτες καρδιαγγειακής φλεγμονής και συμβάντα από την χορήγηση αντι-TNF παραγόντων. Ανάλογες μελέτες αναδεικνύουν τον ρόλο της αγωγής με anti-IL23 και anti-IL 17a στην συστηματική φλεγμονή και την ενδοθηλιακή λειτουργία.

Συμπέρασμα: Η ευνοϊκή επίδραση συστηματικών θεραπειών της ψωρίασης στον καρδιαγγειακό κίνδυνο αποτελεί σημαντική παρατήρηση ως πρός την διαμόρφωση των θεραπευτικών κατευθυντήριων οδηγιών για την νόσο.



ΑΑ21

Γενετικοί Πολυμορφισμοί του VEGF και εμφάνιση Ψωριασικής νόσου: Υπάρχει συσχέτιση;

Αικατερίνη Αποστολάκη[1], Μάρθα-Σπυριδούλα Κατσαρού[1], Άννια Τσολάκου[1], Πολυτίμη Σιδηροπούλου[1,2], Μαρία Παπασάββα[3], Ναταλία Ρομποτή[2], Μαρία Σηφάκη[1], Αλέξανδρος Στρατηγός[2], Νικόλαος Δρακούλης[1], Ηλέκτρα Νικολαΐδου[2]

[1]Ερευνητική ομάδα Κλινικής Φαρμακολογίας και Φαρμακογονιδιωματικής, Τμήμα Φαρμακευτικής, Σχολή Επιστημών Υγείας Ε.Κ.Π.Α., Αθήνα, [2]Α Κλινική Αφροδισίων και Δερματικών Νόσων, Ιατρική Σχολή Ε.Κ.Π.Α., Νος. «Α. Συγγρός», Αθήνα, [3]Τμήμα Φαρμακευτικής, Σχολή Επιστημών Υγείας, Πανεπιστήμιο Frederick, Λευκωσία, Κύπρος

Εισαγωγή/Σκοπός: Η ψωρίαση είναι μια χρόνια ανοσομεσολαβούμενη φλεγμονώδης νόσος με γενετική προδιάθεση. Σύμφωνα με ερευνητικά δεδομένα σε μη καυκάσιο πληθυσμό, ο αγγειακός ενδοθηλιακός αυξητικός παράγοντας Α (VEGFA) έχει συσχετιστεί με την ψωρίαση, αλλά τα αποτελέσματα παραμένουν ασαφή και ενίοτε αντιφατικά. Στην παρούσα μελέτη διερευνάται η συχνότητα τριών γενετικών πολυμορφισμών του VEGFA γονιδίου σε ασθενείς με ψωρίαση από τον ελληνικό πληθυσμό.

Υλικό & Μέθοδος: Δείγματα περιφερικού αίματος 196 ψωριασικών ασθενών και 476 μη συγγενών μαρτύρων γονοτυπήθηκαν για 3 πολυμορφισμούς του VEGFA (rs699947, rs2010963 και rs1570360). Η απομόνωση DNA διενεργήθηκε με kit PureLink® Genomic DNA Mini (Thermo Fisher Scientific, Inc) και ακολούθησε γονοτύπηση με qPCR (Light Cycler 480; Roche), χρησιμοποιώντας LightSnip Assays (TIBMOLBIOL). Η γονοτυπική κατανομή κάθε πολυμορφισμού στην ομάδα ελέγχου επαληθεύτηκε με ισορροπία Hardy Weinberg ($p < 0,05$). Η στατιστική ανάλυση διεξήχθη με δοκιμές x2 σε επίπεδο σημαντικότητας 0,05 (SPSS v.25). Η μελέτη εγκρίθηκε από την Επιτροπή Δεοντολογίας του Νοσοκομείου Αφροδίσιων & Δερματικών Νόσων "Α. Συγγρός ".

Αποτελέσματα: Σύμφωνα με τα αποτελέσματα, ο πολυμορφισμός rs699947 εμφάνισε σημαντική συσχέτιση με την ψωρίαση. Ειδικότερα, το αλληλόμορφο C, που αποτελεί την παραλλαγή, ήταν κατά 1,52 φορές πιθανότερο να εμφανιστεί σε ασθενείς με ψωρίαση (OR: 1,52, 95% CI: 1,20-1,93, $p <0,001$), ενώ οι ομόζυγοι CC ήταν κατά 2,21 φορές πιθανότερο να εμφανίσουν ψωρίαση (OR: 2,21, 95% CI: 1,39-3,53, $p <0,001$). Για τους πολυμορφισμούς rs2010963 και rs1570360, η κατανομή γονοτύπων και αλληλομόρφων δεν ανέδειξε στατιστικά σημαντικές διαφορές μεταξύ ασθενών και μαρτύρων.

Συμπεράσματα: Τα αποτελέσματα υποδεικνύουν την εμπλοκή του VEGF στην εμφάνιση ψωρίασης σε καυκάσιο πληθυσμό. Δεδομένου ότι η αγγειακή υπερπλασία και η φλεγμονώδης διήθηση αποτελούν βασικά ιστολογικά στοιχεία της ψωριασικής βλάβης, ένας πιθανός μηχανισμός προκύπτει από το ότι ο VEGF προάγει τη νεοαγγειογένεση και παράλληλα, αυξάνει την αγγειακή διαπερατότητα, διευκολύνοντας τη διείσδυση φλεγμονωδών ανοσοκυττάρων και μεσολαβητών, συμβάλλοντας έτσι τόσο στην ανάπτυξη, όσο και στη διατήρηση των ψωριασικών βλαβών.

AA22

Πεμφιγοειδές με αυτοαντισώματα έναντι της λαμινίνης 332 χωρίς συμμετοχή των βλεννογόνων. Παρουσίαση περιστατικού

Αναστασία Πολίτη, Ιωάννα Πάσχου, Γεώργιος Σαρρής, Ανδριανή Τσιάκου, Μαρία Γεροχρήστου, Ευθυμία Σουρά, Ασημίνα Παπαδοπούλου, Ευτυχία Ζουριδάκη, Βασιλική Χασάπη, Θεοδώρα Δούβαλη
Νοσοκομείο Αφροδίσιων & Δερματικών νοσημάτων "Ανδρέας Συγγρός", Αθήνα

Α. Το πεμφιγοειδές με αυτοαντισώματα έναντι της λαμινίνης 332, χωρίς βλεννογονική συμμετοχή αποτελεί μια σπάνια αυτοάνοση πομφολυγώδης δερματοπάθεια που χαρακτηρίζεται από υποεπιδερμιδικές πομφόλυγες και την παρουσία αυτοαντισωμάτων έναντι της λαμινίνης 332, μιας γλυκοπρωτεΐνης που διαδραματίζει βασικό ρόλο στη σύνδεση της lamina lucida και lamina densa. Η νόσος έχει ιδιαίτερη κλινική σημασία, καθώς συνδέεται συχνά με υποκείμενες κακοήθειες, γεγονός που καθιστά απαραίτητη την πλήρη διερεύνηση του ασθενούς για αποκλεισμό νεοπλασματικής νόσου.

Β. Γυναίκα 85 ετών με ιστορικό ΣΔΙΙ, ΑΥ, ΧΝΑ εισήχθη στο Νοσοκομείο μας, λόγω εμφάνισης πομφολύγων ακέραιων και ραγείσων επί ερυθηματώδους βάσης, κυρίως σε οιδηματώδεις άκρες χείρες και πόδες, με συνοδό κνησμό, με λιγότερη εντόπιση σε αντιβράχια, κορμό, μηρούς και μηρογεννητικά από εξαμήνου,με μηδενική συμμετοχή των βλεννογόνων.

Γ. Για διερεύνηση νόσου πραγματοποιήθηκε βιοψία για ιστολογική εξέταση και άμεσο ανοσοφθορισμό (DIF) με ευρήματα υποεπιδερμιδικής πομφόλυγας και γραμμοειδούς εναπόθεσης IgG(+) και C3(+++) κατά μήκος της ζώνης της βασικής μεμβράνης αντίστοιχα, με αρνητικό profile αυτοάνοσων πομφολυγωδών δερματοπαθειών(τεχνική Elisa), ενώ το salt split skin ανέδειξε γραμμοειδή χοριακή καθήλωση (floor pattern) IgG σφαιρίνης κατά μήκος της ζώνης της βασικής μεμβράνης με θετικά αντισώματα έναντι laminin 332 στο Biochip Dermal Mosaic με την τεχνική του έμμεσου ανοσοφθορισμού (IIF).Τα παραπάνω ευρήματα επιβεβαιώσαν τη νοσολογική οντότητα του πεμφιγοειδούς έναντι laminin 332 . Εκ του αδρού βιοχημικού ελέγχου διαπιστώθηκε έκπτωση νεφρικής λειτουργίας, ενώ κατά τη διενέργεια απεικονιστικού ελέγχου με αξονικές τομογραφίες θώρακος,άνω-κάτω κοιλίας,μαστογραφία,τεστ pap,υπέρηχο θυρεοειδούς δεν ανεδείχθησαν ευρήματα νεοπλασματικής νόσου.

Δ. Θεραπευτικά χορηγήθηκαν συστηματικά, τοπικά κορτικοστεροειδή με αρχική δόση peros 0,5mg/kg /day με σχήμα αποκλιμάκωσης της κορτιζόνης, αντισταμινικά και Dupilumab. Η διάγνωση και η θεραπευτική αντιμετώπιση σε κάθε περίπτωση πρέπει να εξατομικεύονται, καθώς η νόσος μπορεί να έχει επιθετική πορεία λόγω της ύπαρξης συνυπάρχουσας κακοήθειας. Η πρόοδος σε ανοσολογικές και μοριακές τεχνικές έχει συμβάλλει σημαντικά στη βελτίωση της διαγνωστικής ακρίβειας, ενώ οι νεότερες θεραπείες προσφέρουν τη δυνατότητα στοχευμένης και αποτελεσματικής διαχείρισης.



ΑΑ23

Θεραπεία της Γυροειδούς Αλωπεκίας σε Παιδιά με Baricitinib: Παρουσίαση Περιστατικών

Κανέλλα Καλαποθάκου, Ανδρέας Δούσης, Αλεξάνδρα-Μαρία Κουή, Ζωή Γραμμενίδου, Δέσποινα Εξαδακτύλου
ΓΝΝΠ "Αγιος Παντελεήμων"- ΓΝΔΑ "Αγία Βαρβάρα", Πειραιάς

Εισαγωγή/Σκοπός: Η γυροειδής αλωπεκία (ΓΑ) είναι η συχνότερη αυτοάνοση δερματολογική διαταραχή στα παιδιά. Η χορήγηση συστηματικών θεραπειών είναι περιορισμένη λόγω έλλειψης μακροχρόνιων δεδομένων.
Το baricitinib είναι ένας από του στόματος αναστολέας JAK1/2. Πρόκειται για ανοσορυθμιστικό φάρμακο το οποίο αναστέλλει τη δραστηριότητα των ενζύμων κινάσης Janus JAK1 και JAK2, παρεμβαίνοντας στην οδό σηματοδότησης JAK-STAT στα λεμφοκύτταρα και μετριάζοντας τη φλεγμονή και τις ανοσολογικές αποκρίσεις.
Έχει εγκριθεί για χορήγηση σε ενήλικες με σοβαρή ΓΑ και έχει δοκιμαστεί σε κλινικές μελέτες φάσης III σε παιδιά άνω των 2 ετών με σοβαρή ατοπική δερματίτιδα.
Παρουσιάζουμε δύο περιπτώσεις ανηλίκων με σοβαρή ΓΑ, που αντιμετωπίστηκαν με baricitinib, για ένα έτος.

Υλικό & Μέθοδος:
Κλινική Περίπτωση 1
Αγόρι 13 ετών με ολική ΓΑ επί 4ετίας. Η αρχική ΓΑ κατά πλάκας στο τριχωτό εξελίχθηκε σε σοβαρή οφίαση, επεκτάθηκε στο γένειο, με απώλεια φρυδιών και βλεφαρίδων. Είχε λάβει τοπικά, ενδοβλαβικά και συστηματικά στεροειδή με ελλιπή ανταπόκριση. SALT = 60%.
Κλινική Περίπτωση 2
Αγόρι 15 ετών με κατά πλάκας ΓΑ από 9ετίας, εξελίχθηκε ραγδαία σε σοβαρή οφιοειδή μορφή. Είχε λάβει κορτικοστεροειδή και θεραπεία με Plasma Rich Platelet (PRP) χωρίς βελτίωση. SALT = 75%.
Με τη σύμφωνη γνώμη των οικογενειών των ασθενών, χορηγήθηκε baricitinib 4 mg ημερησίως, εκτός ένδειξης.

Αποτελέσματα: Και οι δύο ασθενείς παρουσίασαν σημαντική βελτίωση με μείωση του SALT στις 16, 24 και 48 εβδομάδες, χωρίς σοβαρές ανεπιθύμητες ενέργειες.

Συμπεράσματα: Στους ασθενείς μας, το baricitinib έδειξε μακροχρόνια αποτελεσματικότητα και ασφάλεια σε παιδιά με σοβαρή ενεργό ΓΑ. Η χορήγηση εκτός ενδείξεων θεωρήθηκε ασφαλής αφού το φάρμακο ήδη χορηγείται με εξαιρετικό προφίλ ασφάλειας σε παιδιά με σοβαρή ατοπική δερματίτιδα από την ηλικία των 2 ετών ενώ αναμένονται αποτελέσματα από κλινική μελέτη φάσης III σε παιδιά 6-18 ετών με γυροειδή αλωπεκία.

AA24

Σύνδρομο επικάλυψης Σκληροδέρματος – Δερματομυοσίτιδας με ευρήματα διάμεσης πνευμονοπάθειας. Παρουσίαση ενδιαφέροντος περιστατικού

Ιωάννα Πάσχου, Αναστασία Πολίτη, Μαρία Γεροχρήστου, Ευθυμία Σουρά, Βασιλική Χασάπη, Αλέξανδρος Στρατηγός, Θεοδώρα Δούβαλη
Νοσοκομείο Ανδρέας Συγγρός, Αθήνα

Εισαγωγή: Το σύνδρομο επικάλυψης αφορά μια οντότητα που πληρεί διαγνωστικά κριτήρια δύο ή περισσότερων νοσημάτων συνδετικού ιστού με ποικίλη ετερογένεια κλινικών εκδηλώσεων, καθιστώντας πολύπλοκη τη διάγνωση και θεραπεία.

Υλικό & Μέθοδος: Γυναίκα 42 ετών, με ιστορικό Hashimoto υπό λεβοθυροξίνη και ΣΔ2 υπό μετφορμίνη, προσήλθε στο Νοσοκομείο μας λόγω παρουσίας μελαγχρωματικών πλακών κορμού-άκρων από 6μηνου. Κατά την ανασκόπηση συστημάτων παρατηρήθηκε δικτυωτή πελίδνωση με αναφερόμενη επιδείνωση στα άνω άκρα το τελευταίο εξάμηνο, οιδηματώδη και αγγειοκινητικά άκρα χωρίς Raynaud από έτους, ήπιο περιοφθαλμικό ερύθημα δίκην ηλιοτροπίου,ήπιο ερύθημα έξω επιφάνειας μηρού δίκην οπλοθήκης. Δεν αναφέρθηκαν συμπτώματα αρθρίτιδας, μυϊκής αδυναμίας ή ξηροφθαλμίας.

Αποτελέσματα: Στα πλαίσια διερεύνησης της νόσου διενεργήθηκε εργαστηριακός έλεγχος χωρίς παθολογικά ευρήματα, ενώ από τον ανοσολογικό έλεγχο, ανιχνεύθηκαν θετικά αντιπυρηνικά αντισώματα (ANA) με λεπτό στικτό φθορισμό και φθορισμό πυρηνίδιου σε τίτλο 1/320, θετικά ANCA- MPO, ενώ ο ιολογικός έλεγχος ανέδειξε αντι-HBs(+) και αντι-Hbc (+) με HBsAg (-) και HBV DNA (-). Ο ανοσολογικός έλεγχος ολοκληρώθηκε με ANAscreen, Scleroscreen όπου επιβεβαιώθηκαν υψηλοί τίτλοι βιοδεικτών Pm/Scl-100, Pm/Scl-75 , CENP A , NOR90 καθώς και myoscreen με θετικά αντισώματα έναντι cN-1A.
Διενεργήθηκε βιοψία δέρματος με ευρήματα ήπιας επιφανειακής και εν τω βάθει περιαγγειακής ή/κ περιεξαρτηματικής φλεγμονώδους λεμφοκυτταρικής διήθησης στην περιοχή του θηλώδους ή /κ του δικτυωτού χορίου του δέρματος, συμβατά σκληροδέρματος.
Η αξονική τομογραφία θώρακος ανέδειξε αλλοιώσεις τύπου “θαμβής υάλου”, ενώ οι υπόλοιπες απεικονιστικές εξετάσεις ήταν χωρίς παθολογικά ευρήματα.Επιπροσθέτως διενεργήθηκαν σπιρομέτρηση -διάχυση, triplex καρδιάς, οφθαλμολογική εξέταση, γυναικολογική εξέταση, test PAP και μαστογραφία, χωρίς παθολογικά ευρήματα.

Συμπεράσματα: Ο συνδυασμός κλινικής εικόνας, απεικονιστικών εξετάσεων και η παρουσία ειδικών ή μη αντισωμάτων επιτρέπουν την κατάταξη του νοσήματος στα σύνδρομα επικάλυψης. Συγκεκριμένα η ασθενής μας πάσχει από σύνδρομο επικάλυψης περιορισμένου συστηματικού σκληροδέρματος και δερματομυοσίτιδας. Θεραπευτικά αντιμετωπίσθηκε με υδροξυχλωροκίνη και μυκοφαινολάτη μοφετίλ. Η παρουσία ειδικών αντισωμάτων αποτελεί κρίσιμο διαγνωστικό και προγνωστικό παράγοντα, υπογραμμίζοντας τον ρόλο της εξατομικευμένης θεραπείας.



ΑΑ25

Εξάνθημα αργυρής-κυανής χροιάς και διαταραχή του χρώματος των μαλλιών από λευκό σε γκρι ως φωτοτοτοξική αντίδραση από λεβοφλοξασίνη

Μαργαρίτα Γερολύμπου, Θέμις Σγόντζου, Μελπομένη Θεοφίλη, Ευτυχία Ζουριδάκη
Νοσοκομείο Αφροδίσιων & Δερματικών νοσημάτων "Ανδρέας Συγγρός", Αθήνα

Εισαγωγή/Σκοπός: Οι κινολόνες είναι ευρέως φάσματος αντιβιοτικά αποτελεσματικά τόσο κατά αερόβιων και αναερόβιων βακτηρίων. Μια σοβαρή παρενέργεια των κινολονών είναι η πρόκληση δερματικών αντιδράσεων μέσω απορρόφησης UVA ακτινοβολίας οδηγώντας σε κυτταρική βλάβη. Αναφέρουμε ένα σπάνιο περιστατικό εμφάνισης ενός αργυρόχροου-κυανού εξανθήματος και αλλαγής στο χρώμα των μαλλιών από λευκό σε γκρι ως φωτοτοξική αντίδραση μετά τη χορήγηση λεβοφλοξασίνης.

Υλικό & Μέθοδος: Άνδρας ασθενής 69 ετών με ατομικό αναμνηστικό σακχαρώδη διαβήτη τύπου ΙΙ, χρόνιας αποφρακτικής πνευμονοπάθειας, αρτηριακής υπέρτασης, δυσλιπιδαιμίας, μυασθένειας Gravis και βαλβιδοπάθειας παρακολουθείτο στη Μονάδα Ημερήσιας Νοσηλείας Ελκών λόγω δύο φλεβικών ελκών με εντόπιση στην πρόσθια επιφάνεια της δεξιάς κνήμης και στο μεγάλο δάκτυλο του δεξιού άκρου ποδός αντίστοιχα. Λόγω ακτινολογικών ευρημάτων συμβατών με οστεομυελίτιδα στο μεγάλο δάκτυλο, ο ασθενής παραπέμφθηκε σε λοιμωξιολόγο και έλαβε αγωγή με Ciprofloxacin 500mg 2 φορές ημερησίως για 30 ημέρες και εν συνεχεία Levofloxacin 750mg 1 φορά ημερησίως για 2,5 μήνες. Κατά την επανεκτίμηση του ασθενούς στο ιατρείο Ελκών παρατηρήθηκαν αργυρόχροες-κυανές πλάκες στην μετωπιαία χώρα, την δεξιά παρειά, στα ώτα άμφω και μεταβολή του χρώματος των μαλλιών από λευκό σε γκρι. Το εξάνθημα στις προαναφερθείσες φωτοεκτεθειμένες περιοχές συσχετίστηκε με τη μακρά χορήγηση λεβοφλοξασίνης.

Αποτελέσματα: Συστήθηκε διακοπή της λεβοφλοξασίνης σε συνεννόηση με τους λοιμωξιολόγους. Το εξάνθημα υφέθηκε πλήρως και το χρώμα των μαλλιών αποκαταστάθηκε 20 ημέρες μετά την διακοπή της.

Συμπεράσματα: Εξανθήματα αργυρής-κυανής χροιάς, χωρίς την παρουσία λεπιών και διαταραχές του χρώματος των μαλλιών από λευκό σε γκρι συναντώνται σχετικά σπάνια στην καθημερινή κλινική πράξη. Στην διαφορική διάγνωση εντάσσονται: η αργυρία, η αιμοχρωμάτωση, η ωχρόνοση, η δηλητηρίαση από methylene blue, η μεθαιμοσφαιριναιμια, η χρυσίαση και διαταραχές του χρώματος του δέρματος μετά από λήψη φαρμάκων: μινοκυκλίνης, αμιωδαρόνης, φαινοθειαζίδης ή κινολόνης. Η χρονική συσχέτιση έκθυσης και αποδρομής του εξανθήματος συνηγορεί υπέρ της φωτοτοξικής αντίδρασης εξαιτίας της λήψης λεβοφλοξασίνης.

AA26

Αρχικές εντυπώσεις και δεδομένα από το Ιατρείο Ψυχοδερματολογίας του Νοσοκομείου Δερματολογίας και Αφροδισιολογίας Ανδρέας Συγγρός κατά τη χρονική περίοδο 2021-2024

Ελένη Ζαχαριάδου[1], Χαριτωμένη Βαβούλη[1], Βασιλική Σακελλαρίδη[2], Ιουλία Κατσογιάννου[2], Ανδριανή Τσιάκου[1], Κωνσταντινος Κοντοάγγελος[2], Ιωάννης Α. Μαλογιάννης[2], Δημήτριος Δικαίος[2], Αλέξανδρος Στρατηγός[1]

[1]1η Πανεπιστημιακή Κλινική, Ιατρική σχολή ΕΚΠΑ, Νοσοκομείο Δερματολογίας και Αφροδισιολογίας Ανδρέας Συγγρός, Αθήνα, [2]Α΄ Ψυχιατρική Κλινική, Ιατρική σχολή ΕΚΠΑ, Αιγινήτειο Νοσοκομείο, Αθήνα

Εισαγωγή: Η πρόσβαση στην κατάλληλη εκπαίδευση για την Ψυχοδερματολογία καθώς και η διαθεσιμότητα ειδικών κλινικών είναι πολύ περιορισμένη σε αρκετές χώρες με βάση την έρευνα. Αναγνωρίζοντας τα κενά γνώσης και τις ανεκπλήρωτες ανάγκες του τομέα ιδρύθηκε το πρώτο Ψυχοδερματολογικό Ιατρείο στην Ελλάδα τον Απρίλιο του 2021, καθώς και η Διασυνδετική Υπηρεσία Ψυχοδερματολογίας. Αφορά τη συνεργασία της Α΄ Κλινικής Αφροδισίων και Δερματικών Νόσων ΕΚΠΑ του Νοσοκομείου Α. Συγγρός και της Α' Ψυχιατρικής Κλινικής ΕΚΠΑ του Αιγινητείου Νοσοκομείου. Πρόκειται να παρουσιάσουμε τη λειτουργία του Ιατρείου και της Υπηρεσίας, αρχικά δεδομένα, συμπεράσματα, τις πρώτες μας εντυπώσεις.

Μέθοδος: Παραπέμπονται και παρακολουθούνται ασθενείς με:
•Πρωτοπαθείς ψυχιατρικές νόσους με δερματολογικές εκδηλώσεις
•Πρωτοπαθείς δερματικές νόσους με δευτεροπαθή ψυχιατρικά προβλήματα
•Πρωτοπαθείς δερματικές νόσους που επιδεινώνονται από το stress ή ψυχοφυσιολογικές
•Ανεπιθύμητες ενέργειες που σχετίζονται με τη φαρμακευτική αγωγή

Η ψυχιατρική θεραπευτική παρέμβαση περιλαμβάνει:
•Πραγματοποίηση συνεδριών ψυχοδυναμικής κατεύθυνσης
•Χορήγηση φαρμακευτικής θεραπείας ή
•Την παραπομπή στη Μονάδα Ψυχαναλυτικής Ψυχοθεραπείας Αιγινητείου για μακρόχρονη θεραπεία

Οι θεραπείες μπορούν να χρησιμοποιηθούν μόνες ή σε συνδυασμό.

Οι ειδικοί ψυχικής υγείας συμμετέχουν σε ομαδικές εποπτείες με επόπτες διδάσκοντες ψυχαναλυτές.

Αποτελέσματα: Μεταξύ 4ου 2021 - 12ου 2024:
•210 ασθενείς έχουν παραπεμφθεί συνολικά
•149/210 εξετάστηκαν τουλάχιστον μία φορά
•61/210 δεν προσήλθαν
•22/149 δεν προσήλθαν στο δεύτερο ραντεβού
•44/149 παρακολούθησαν τουλάχιστον 3 συνεδρίες
•13/149 παρακολούθησαν τουλάχιστον 6 συνεδρίες
•6/149 παρακολούθησαν τουλάχιστον 12 συνεδρίες

Συμπεράσματα: Ο ψυχοδερματολογικός ασθενής πάσχει τόσο στο δέρμα όσο και στον ψυχισμό. Συχνά, τα δύο αυτά στοιχεία είναι εντελώς αποκομμένα μεταξύ τους, με αποτέλεσμα να μην μπορεί να αντιληφθεί πως «πάσχει το δέρμα επειδή πάσχει η ψυχή». Η ομάδα, καλείται να συνδέσει αυτά τα δύο κομμάτια, όχι μόνο μέσα στη συνάντηση με τον ασθενή, αλλά και εκτός αυτής, μέσα από την ίδια της τη λειτουργία. Δηλαδή, να επιτύχει μία λειτουργική επικοινωνία μεταξύ των ειδικοτήτων, οι οποίες παραμένουν μεν διαφορετικές, αλλά παράλληλα βρίσκονται σε μία σύνδεση.

ΑΑ27

Υποσυμπληρωματική κνιδωτική αγγειΐτιδα με αγγειοοίδημα

Εύα Τσελέ, Αθανάσιος Κύρκος, Άγγελος Μπανός, Ελένη Καλαβρή, Ευάγγελος Θεότικος, Αντωνία Ελέζογλου
Ασκληπιείο Βούλας, Αθήνα

Άρρην ασθενής 45 ετών, ασιατικής καταγωγής, εισάγεται στην ρευματολογική κλινική λόγω αρθρίτιδας στη δεξιά πηχεοκαρπική και τις ποδοκνημικές αμφοτερόπλευρα από τριμέρου, με συνοδό δεκατική πυρετική κίνηση και εμφάνιση πορφυρικού εξανθήματος κάτω άκρων από ημέρας. Αναφέρεται κοιλιακό άλγος από τετραημέρου και ωτίτιδα για την οποία ελάμβανε αντιβιοτική αγωγή από ημέρας. Εργαστηριακά, βρέθηκαν αυξημένοι δείκτες φλεγμονής, λευκοκυττάρωση, CRP 172, υποσυμπληρωματιναιμία(C3) και στοιχεία σπειραματονεφρίτιδας από τα ούρα. Εστάλη ιολογικός, παρασιτολογικός έλεγχος και εξετάσεις για λοιμώδη νοσήματα με αρνητικά αποτελέσματα. Ο ανοσολογικός έλεγχος έδειξε ANA: 1/160 αλλά τα λοιπά αντισώματα και SACE αρνητικά. Κατά τη διάρκεια της νοσηλείας, εγινε PET/SCAN χωρίς διαγνωστικά ευρήματα.

Η βιοψία του πορφυρικού εξανθήματος κάτω άκρων ανέδειξε πολλαπλές εστίες λεμφοκυτταρικής διήθησης με περιαγγειακή εντόπιση. Στον άμεσο ανοσοφθορισμό παρατηρήθηκε εναπόθεση C3 πέριξ λεπτοτοιχωματικών αγγείων του επιπολής χορίου, ευρήματα συμβατά με λευκοκυτταροκλαστική αγγειίτιδα απουσία IgA.

Η βιοψία νεφρού αποκάλυψε υπερπλαστική σπειραματονεφρίτιδα, με ανοσοφθορισμό κυρίως IgG, C3, C1q και λ αλυσίδας και συνοδές εστίες οξείας σωληναριακής βλάβης. Έγινε έναρξη χαμηλών δόσεων κορτιζόνης (0,5mg/kg/d) με ήπια αναπόκριση των δεικτών φλεγμονής της αρθρίτιδας και βελτίωση της κλινικής κατάστασης.

Ωστόσο τις επόμενες ημέρες παρατηρήθηκε κλινική επιδείνωση, με ναυτία, εμετούς, οιδήμα μαλακών μορίων κροταφοϊνιακά. Το οίδημα επεκτάθηκε αμφοτερόπλευρα και υποχώρησε αυτόματα μετά από πέντε ημέρες αλλά ακολούθησε οίδημα βλεφάρων, χειλέων και προσώπου ως επί αγγειοοιδήματος. Παρατηρήθηκε αύξηση των δεικτών φλεγμονής.

Διενεργήθηκε γαστροσκόπηση χωρίς ευρήματα, ενώ από την MRA κοιλίας διαπιστώθηκαν μικροελλείματα πλήρωσης νεφρικών αρτηριών και της άνω μεσεντερίου αρτηρίας.Τα ευρήματα σε συνδυασμό με την συνολική εικόνα του ασθενούς αποδόθηκαν σε υποσυμπληρωματική κνιδωτική αγγειΐτιδα. Με την έναρξη ώσεων κορτιζόνης και cyclophosphamide 500mg/2week, παρατηρήθηκε θεαματική κλινικοεργαστηριακή βελτίωση.

AA28

Παράδοξη Ψωρίαση σε Ασθενή με Ρευματοειδή Αρθρίτιδα υπό Θεραπεία με Αναστολέα TNF

Αθανάσιος Κύρκος[1], Μαρία Παπαμάρκου[1], Ευάγγελος Θεότικος[1], Ελένη Καλαβρή[1], Αθανασία Ράπτη[1], Ελένη-Θεσσαλία Χαλκιά[1], Ευγενία Σκαφίδα[1], Θωμάς Φώτας[2], Αντωνία Ελέζογλου[1]
[1]Ρευματολογική Κλινική Γ.Ν. Ασκληπιείο Βούλας, Βούλα Αττικής, [2]Δερματολογικό Γ.Ν. Ασκληπιείο Βούλας, Βούλα Αττικής

Εισαγωγή: Η παραδοξη ψωρίαση αποτελεί σπάνια αλλά κλινικά σημαντική ανεπιθύμητη ενέργεια των αναστολέων TNF (TNFi), που μπορεί να εμφανιστεί ακόμα και σε ασθενείς χωρίς προηγούμενο ιστορικό ψωρίασης. Παρουσιάζουμε περίπτωση γυναίκας 40 ετών με ανθεκτική οροθετική ρευματοειδή αρθρίτιδα, η οποία ανέπτυξε εκτεταμένη ψωριασιασική δερματίτιδα υπό infliximab, παρά τη σημαντική βελτίωση της υποκείμενης νόσου.
Η ασθενής είχε διαγνωστεί με οροθετική ρευματοειδή αρθρίτιδα (ΡΑ) το 2018 βάσει υψηλών τίτλων anti-CCP και προσβολής μικρών αρθρώσεων άνω άκρων και γονάτων συμμετρικά. Παρά τη χορήγηση διαδοχικών θεραπειών (abatacept, adalimumab, etanercept, rituximab, tocilizumab), παρέμενε με υψηλή ενεργότητα νόσου και συνεχιζόμενη ανάγκη για κορτικοστεροειδή. Η μετάβαση σε infliximab οδήγησε σε σημαντική βελτίωση της αρθρίτιδας, επιτρέποντας για πρώτη φορά τη διακοπή της κορτιζόνης.
Ωστόσο, μετά από 6 μήνες θεραπείας με infliximab, η ασθενής ανέπτυξε εκτεταμένο ψωριασιόμορφο εξάνθημα σε τριχωτό κεφαλής, έξω γεννητικά όργανα, υπομάστια πτυχή και παλαμοπελματιαίες επιφάνειες. Επιπλέον, εμφάνισε σταγονοειδή ψωρίαση στις κνήμες Η δερματολογική αξιολόγηση και η κλινική εικόνα ήταν συμβατές με TNFi-induced psoriasis.

Αντιμετώπιση & Πορεία: Η αρχική θεραπεία με κορτιζόνη και κυκλοσπορίνη οδήγησε σε μερική ύφεση, αλλά η κυκλοσπορίνη διακόπηκε λόγω ανεπιθύμητων ενεργειών. Λόγω επιμονής των δερματικών βλαβών, ξεκίνησε θεραπεία με risankizumab (αναστολέα IL-23), που οδήγησε σε σχεδόν πλήρη ύφεση του εξανθήματος.

Συμπεράσματα: Η παραδοξη ψωρίαση είναι μια σημαντική αλλά συχνά υποεκτιμημένη επιπλοκή της θεραπείας με TNFi, που μπορεί να οδηγήσει σε διακοπή αποτελεσματικών για την αρθρίτιδα θεραπειών. Η κατανόηση των παθογενετικών μηχανισμών και η έγκαιρη αντιμετώπιση με εναλλακτικές βιολογικές θεραπείες, δύναται ενδεχομένως να συμβάλλει στη διαχείριση αυτών των περιπτώσεων. Ρευματολογικοί ασθενείς που έχουν εμφανίσει παράδοξη ψωρίαση υπό TNFi απαιτούν στενή παρακολούθηση ώστε να επιτευχθεί το βέλτιστο θεραπευτικό αποτέλεσμα.



ΑΑ29

Περιστατικό Νορβηγικής Ψώρας σε δύο συγγενικά άτομα: Κλινική Παρουσίαση, Διάγνωση και Θεραπεία

Θωμάς Φώτας[1], Ιωάννης Παππάς[2], Μενέλαος Λευκαδίτης[2], Γεώργιος Χριστοδουλόπουλος[3]
[1]Γ.Ν. «Ασκληπιείο Βούλας», Αθήνα, Ελλάδα, [2]Πανεπιστήμιο Θεσσαλίας, Λάρισα, [3]Γεωπονικό Πανεπιστήμιο Αθηνών, Αθήνα

Εισαγωγή/Σκοπός: Η Νορβηγική ψώρα είναι μια σπάνια μορφή ψώρας, η οποία προκαλείται από το άκαρι Sarcoptes scabiei και προσβάλλει κυρίως ανοσοκατεσταλμένα άτομα. Η παρούσα αναφορά περιγράφει δύο περιστατικά της νόσου με εκτεταμένες αλλοιώσεις υπερκεράτωσης σε συγγενικά άτομα.
Σκοπός της εργασίας είναι η ανάδειξη της κλινικής εικόνας, της διαγνωστικής προσέγγισης, της θεραπείας και των επιδημιολογικών παραμέτρων της νόσου.

Υλικά & Μέθοδοι: Δύο ασθενείς, μια υπερήλικας γυναίκα και ο ενήλικος γιος της παρουσίασαν αλλοιώσεις υπερκεράτωσης με έντονο συνοδό κνησμό.
Η γυναίκα εμφάνισε βλάβες στο πρόσωπο, τα χέρια και τον θώρακα, ενώ ο άνδρας είχε αλλοιώσεις στον κορμό, περιλαμβανομένων των γεννητικών οργάνων, των γλουτών, των μασχαλών, των βραχιόνων και του θώρακα. Το ιστορικό του άνδρα περιελάμβανε συγγενή διανοητική αναπηρία και χρόνια θεραπεία με κορτικοστεροειδή λόγω αυτοάνοσης αγγειίτιδας.
Η διάγνωση επιβεβαιώθηκε με μικροσκοπική εξέταση δειγμάτων από ξέσματα του δέρματος.
Η θεραπεία περιελάμβανε χορήγηση από του στόματος ιβερμεκτίνης (200 μg/kg) σε δύο δόσεις με διαφορά μίας εβδομάδας, σε συνδυασμό με τοπική εφαρμογή βενζοϊκού βενζυλεστέρα 20%, μία φορά ημερησίως για δύο συνεχόμενες ημέρες, με επανάληψη την 7η και 8η ημέρα.

Αποτελέσματα: Και οι δύο ασθενείς ανταποκρίθηκαν επιτυχώς στο θεραπευτικό σχήμα, με εμφανή υποχώρηση των αλλοιώσεων-βλαβών. Η επιδημιολογική διερεύνηση έδειξε ότι ο άνδρας είχε έρθει σε επαφή με ποίμνιο προβάτων προσβεβλημένο από σαρκοπτική ψώρα, γεγονός που υποδηλώνει πιθανή ζωονόσο.

Συμπέρασμα: Τα περιστατικά αυτά υπογραμμίζουν τη σημασία της έγκαιρης αναγνώρισης της Νορβηγικής ψώρας σε ανοσοκατεσταλμένα άτομα και της εφαρμογής αποτελεσματικών θεραπευτικών σχημάτων. Τα ευρήματα επιβεβαιώνουν την αποτελεσματικότητα της από του στόματος ιβερμεκτίνης σε συνδυασμό με τοπική θεραπεία και αναδεικνύουν την ανάγκη διεξοδικής ιχνηλάτησης των επαφών των ασθενών για την πρόληψη επαναμόλυνσης.

AA30 Dermatological Disease Profiles of Neurosurgery Inpatients: A Single Center Experience

Νικόλαος Σύρμος
Αριστοτέλειο Πανεπιστήμιο Θεσσαλονίκης, Θεσσαλονίκη

A evaluation of the profile of hospitalized neurosurgery patients who consulted with dermatology is performed
Various parameters are evaluated such as : Age, gender, type of hospitalization, neurosurgical diseases, dermatology diseases, mental status were selected as study variables.
A total of 60 consultations were analyzed. 50 men , 83,3 % and 10 women ,16,7%. The most commonly diagnosed dermatological disease in patients was drug eruptions, followed by seborrheic dermatitis and contact dermatitis .
The results of this study are very helpful in terms of neurosurgical training planning and treatment management.

AA31 Tinea Pedis in Amateur Athletes

Νικόλαος Σύρμος
Αριστοτέλειο Πανεπιστήμιο Θεσσαλονίκης, Θεσσαλονίκη

Tinea pedis (athlete's foot) results from dermatophytes infecting the skin of the feet.
Amateur athletes contract this kind of infections by directly contacting the organism during sports activity.
10 cases are presented: 9 males,90% and 1 women,10%. Range of age between 19 and 29 years old (3 soccer, 1 basket-ball, 1 volley-ball player, 1 long-runner, 1 tennis player, 1 long runner, 2 aquatics).
Symptoms typically develop in the interdigital clefts of the toes but can also affect the soles and medial and lateral edges.
If not treated appropriately, tinea pedis can lead to significant morbidity(cellulitis, osteomyelitis, lymphangitis).
Is crucial to ensure timely diagnosis, effective management, and the prevention of complications in patients with this fungal skin infection.

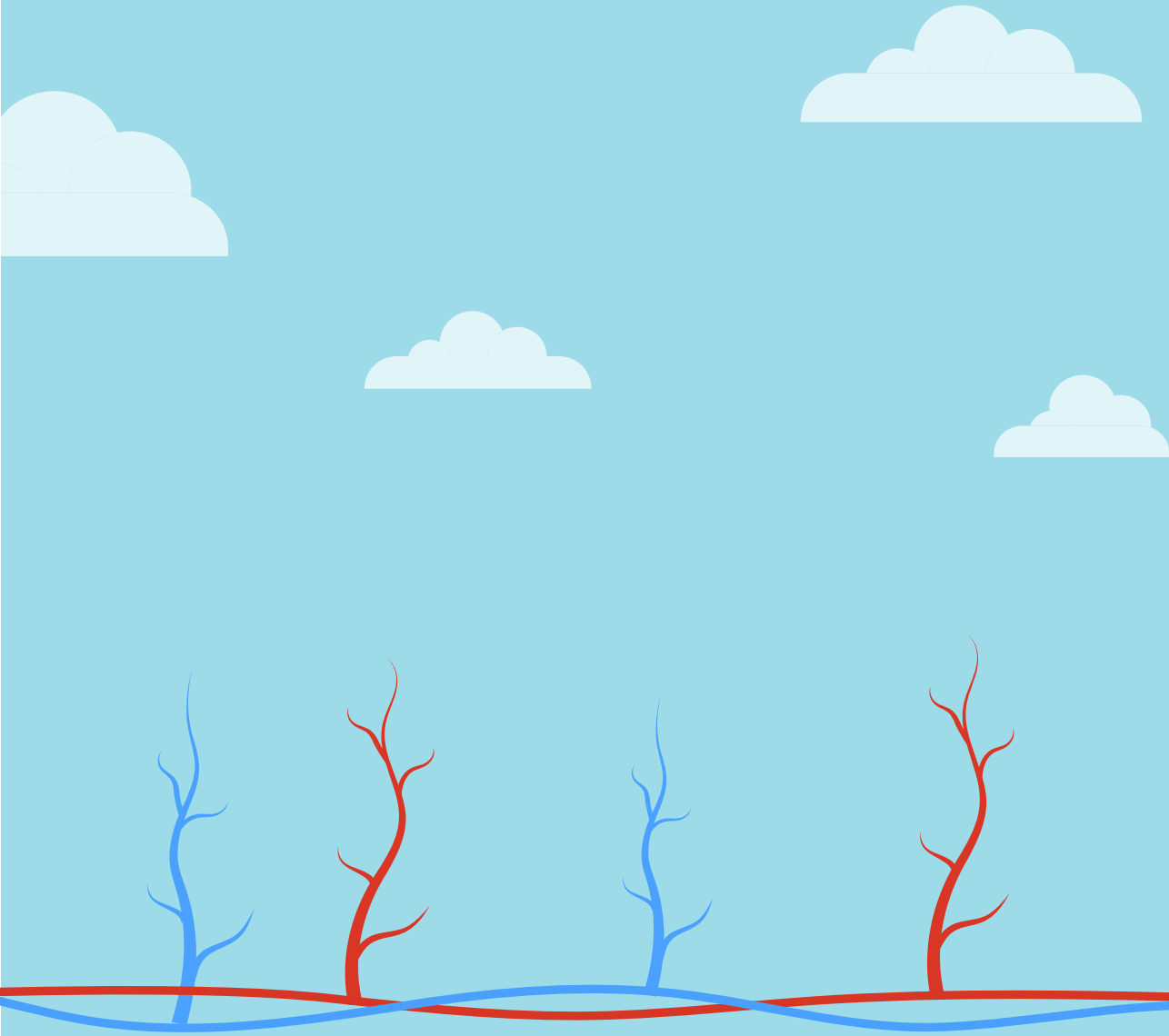

ΕΛΛΗΝΙΚΗ
ΔΕΡΜΑΤΟΛΟΓΙΚΗ
ΚΑΙ
ΑΦΡΟΔΙΣΙΟΛΟΓΙΚΗ
ΕΤΑΙΡΕΙΑ

HELLENIC
SOCIETY OF
DERMATOLOGY
AND
VENEREOLOGY

www.dermatology2025.gr